ISSN 2524 – 0684 **e-ISSN 2524 – 0692**

УДК: 616-08
МРНТИ 76.29.55
DOI: 10.53065/kaznmu.2023.67.4.002

Получено для публикации: 25.09.2023
Принято к публикации: 13.11.2023

ПРИМЕНЕНИЕ МАГНИТОТЕРАПИИ ПРИ ЛЕЧЕНИИ ДЕТЕЙ С НИЖНЕЙ МИКРОГНАТИЕЙ МЕТОДОМ КОМПРЕССИОННО – ДИСТРАКЦИОННОГО ОСТЕОСИНТЕЗА

А.Г. НАДТОЧИЙ, И.А. ОВЧИННИКОВ, Е.В. АЛБОРОВА

ФГБУ НМИЦ «Центральный научно-исследовательский институт стоматологии и челюстно-лицевой хирургии (ЦНИИСиЧЛХ)» Минздрава России, Российская Федерация, Москва

Аннотация

Введение: Нижняя микрогнатия, характеризующаяся недоразвитием нижней челюсти, представляет значительные трудности в детской черепно-лицевой хирургии. Компрессионно-дистракционный остеогенез открывает перспективы для коррекции дефектов нижней челюсти, однако оптимизация этого подхода для улучшения результатов остается приоритетной задачей. В этом исследовании изучается эффективность сочетания компрессионно-дистракционного остеогенеза с магнитотерапией при лечении нижней микрогнатии у детей.

Цель: Данное исследование направлено на оценку влияния магнитотерапии на ускорение остеогенеза и сокращение периода реабилитации у детей, перенесших компрессионно-дистракционный остеогенез по поводу нижней микрогнатии. В частности, он оценивает качество регенерации, частоту отвлечений и общие результаты у детей, получающих магнитотерапию, по сравнению с детьми, не получающими этого дополнительного лечения.

Материалы и методы: В исследование были включены 102 ребенка с врожденной и приобретенной нижней микрогнатией, всего 148 наблюдений. Дети были разделены в зависимости от этиологии (врожденная и приобретенная микрогнатия) и далее стратифицированы на подгруппы с физиотерапией и без нее. Основная группа получала магнитотерапию, начиная с 1-2 дней после операции, в то время как контрольная группа не получала. Всем детям проводился стандартный компрессионно-дистракционный остеогенез со скоростью дистракции 1 мм в сутки. Качество регенерата оценивали с помощью ультразвука на 7-й день дистракции.

Результаты: В основной группе у 53% детей наблюдался ускоренный остеогенез, что позволило увеличить скорость дистракции до 1,5 мм в день. Была отмечена разница в скорости созревания регенерата между врожденной и приобретенной микрогнатией, причем в врожденных случаях наблюдалось более медленное созревание, связанное с гипопластическими сосудистыми сетями.

Заключение: Дополнительная магнитотерапия ускоряет остеогенез и способствует более быстрой дистракции у детей, перенесших компрессионно-дистракционный остеогенез по поводу нижней микрогнатии. Необходимы индивидуальные подходы к лечению, основанные на этиологии. Благодаря оптимизации частоты дистракции и включению магнитотерапии это исследование позволяет предположить улучшение результатов и сокращение сроков реабилитации педиатрических пациентов с аномалиями развития нижней челюсти.

Ключевые слова*:* компрессионно-дистракционный остеогенез, остеосинтез, микрогнатия, физиотерапия, синдром Гольденхара, недоразвитие нижней челюсти.

ISSN 2524 – 0684 **e-ISSN 2524 – 0692**

Введение: нижняя микрогнатия у детей является актуальной проблемой и на сегодняшний день. В зависимости от этиологического фактора микрогнатия может входить, как и в симптомокомплекс врождённых синдромов челюстно-лицевой области, так и быть самостоятельным заболеванием вследствие какого-либо фактора, способствовавшего его развитию [1, 2]. Микрогнатия приводит к множеству функциональных нарушений, в случае отсутствия своевременного лечения - к вторичным деформациям [1, 2, 3]. Анатомические, функциональные и эстетические изменения при деформациях лицевого скелета резко влияют на поведение ребенка в обществе. Такие дети становятся замкнутыми, малообщительными, подозрительными, с постоянным чувством неполноценности вследствие нарушений функций жевания, речи, дыхания, мимики. Эстетический недостаток может явиться причиной развития вторичной невротической реакции [1, 2, 4]. Проблемы медицинской реабилитации требуют комплексного подхода [5]. При выраженной микрогнатии в детском возрасте предпочтение в выборе лечения отдают компрессионно-дистракционного остеогенезу. Впервые этот метод лечения был предложен Илизаровым в 1951 году с целью сращивания переломов. Уже в 1973 году данный метод впервые был применен в челюстно-лицевой хирургии и на сегодняшний день успешно применяется и изучается [1, 2, 3]. Предпочтение компрессионно-дистракционному остеосинтезу другим методам лечения связано с несколькими нюансами: отсутствие грубых рубцов на коже, возможность контролировать удлинение челюсти, возможность проведения повторных этапов в одном и том же месте в случае активного роста ребёнка после проведенного компрессионно-дистракционного остеогенеза [1, 6]. Ключевым моментом в компрессионно-дистракционном остеогенезе является формирование дистракционного регенерата и контроль данного процесса. Контроль проводится посредством ортопантомограммы и ультразвукового мониторинга. Ультразвуковой контроль проводится, опираясь на знания о зональности строения регенерата и, соответственно, на определения его типа: гипотрофический, нормотрофический, гипертрофический [1, 7, 8]. Но остаётся актуальным вопрос коррекции темпа. Существует множество факторов, способных влиять на созревание дистракционного регенерата: жевание пациента на стороне, подвергающейся дистракции; место дистракции; наличие удаленных зубов в области проводимого дистракционного остеогенеза; наличие воспаления в данной области; возраст пациента; наличие в анамнезе хирургических вмешательств на нижней челюсти; недостаточность питания; наличие физиотерапевтического воздействия. Влияние вышеуказанных факторов нередко требует коррекции темпа дистракции. На данный момент наибольший интерес вызывает физиотерапевтическое воздействие [9, 10, 11]. В настоящее время существуют и изучаются вопросы экзогенного и эндогенного воздействия на кость во время дистракции, но мало где указано: меняется ли скорость созревания регенерата при таких воздействиях и корректируют ли темп дистракции, в связи с этим. Возможность воздействовать на скорость остеогенеза, контролируя тем самым темп дистракции и ускоряя его, и как следствие, сокращая сроки пребывания детей в стационаре, до сих пор является актуальной и не изученной темой, не входит в обязательный алгоритм дистракционного остеогенеза нижней челюсти. В данной статье мы приведём результаты лечения детей методом компрессионно-дистракционного остеогенеза при физиотерапевтическом воздействии.

В этом разделе описаны материалы и методы, использованные в исследовании. В исследовании проанализированы результаты лечения 102 детей с нижней микрогнатией в возрасте от 3 до 18 лет. Дети находились на лечении в клинике детской челюстно-лицевой хирургии ФГБУ "Национальный медицинский исследовательский центр "Центральный научно-исследовательский институт стоматологии и челюстно-лицевой хирургии" Министерства здравоохранения Российской Федерации в период с 2016 по 2022 год. В исследование включено 148 наблюдений, в том числе повторные госпитализации. Всем детям

ISSN 2524 – 0684 **e-ISSN 2524 – 0692**

был проведен компрессионно-дистракционный остеогенез. Гендерное соотношение составило 58 мальчиков и 44 девочки. По этиопатогенезу дети были разделены на две группы: врожденная микрогнатия и приобретенная микрогнатия. Каждая группа была разделена на две подгруппы: получавшие физиотерапию (основная группа) и не получавшие (контрольная группа). У детей с врожденной микрогнатией 54 ребенка получали магнитотерапию, а 16 - нет. В общей сложности 55 детей получали магнитотерапию на 1-2 день после операции, а 23 ребенка - нет. В исследовании изучалось влияние низкочастотной магнитотерапии (до 100 Гц) на детей с приобретенной микрогнатией. Для проведения сеансов магнитотерапии использовался аппарат "Полюс-2М", продолжительность первых двух процедур составляла 10 минут, последующих - 12 минут. Лечение состояло из 10-12 сеансов. Активацию дистрактора проводили под ультразвуковым контролем на 6-й и 7-й день после установки компрессионно-дистракционного аппарата. Скорость дистракции составляла 1 мм в день. Через 6-7 дней после начала дистракции с помощью УЗИ определяли тип дистракционного регенерата. Если дистракционный регенерат был нормотрофичным, то темп дистракции сохранялся. При формировании гипертрофического типа дистракционного регенерата темп дистракции ускорялся на 25-30%. При формировании гипертрофического типа дистракционного регенерата скорость дистракции ускорялась на 25-30%. И наоборот, формирование гипотрофического типа дистракционного регенерата приводило к снижению скорости дистракции на 25-30 %. Характеристики дистракционного регенерата изучались с помощью ультразвукового исследования, анализа ортопантомограмм и протоколов дистракции.

Исследование показало, что среди обследованных детей преобладает врожденная микрогнатия, особенно при синдроме Гольденхара. Хирургическое вмешательство путем компрессионно-дистракционного остеогенеза чаще всего проводилось в возрасте 13-17 лет в обеих группах, причем 45 детей подверглись этой процедуре.

В случае приобретенной микрогнатии без физиотерапии у 13 пациентов (56,52%) наблюдался нормотрофический дистракционный регенерат. Умеренно гипотрофический и гипертрофический типы дистракционного регенерата наблюдались у 4 пациентов (17,39%).

При приобретенной микрогнатии с физиотерапией нормотрофический тип дистракционного регенерата наблюдался у 25 детей (45,45%), а умеренно гипертрофический - у 30 детей (54,55%). Гипотрофического типа дистракционного регенерата в этой группе пациентов не наблюдалось.

При врожденной микрогнатии нормотрофический тип дистракционного регенерата наблюдался у 10 из 16 пациентов (62,5%), не получавших физиотерапию, а гипотрофический тип - у остальных 6 пациентов (37,5%). Гипертрофического типа дистракционного регенерата в этой группе не наблюдалось.

Напротив, среди детей, получавших физиотерапию, нормотрофический тип дистракционного регенерата наблюдался в 16 из 54 случаев (29,63%). У 10 пациентов (18,52%) наблюдался умеренно гипотрофический тип дистракционного регенерата, а у 28 пациентов (53,7%) - умеренно гипертрофический тип.

Ультразвуковой мониторинг на 7-е сутки дистракции выявил ускорение процесса остеогенеза более чем у 53% детей, получавших физиотерапию, что позволило обеспечить скорость дистракции до 1,5 мм в сутки. Было отмечено, что послеоперационный отек быстрее проходил в группах, получавших физиотерапию.

Ниже будут представлены два клинических случая детей с идентичными исходными клиническими ситуациями.

Клинический случай. Пациентка П., 13-летняя девочка с диагнозом "синдром Гольденхара", обратилась с недоразвитием нижней челюсти с правой стороны. Была проведена остеотомия нижней челюсти с использованием компрессионно-дистракционного аппарата, активизация произошла на 7-й день после операции. Скорость дистракции

ISSN 2524 – 0684 **e-ISSN 2524 – 0692**

составляла 1 мм в день. На 7-й день дистракции был проведен УЗИ-контроль, который выявил гипотрофический тип дистракционного регенерата (рисунок 1).

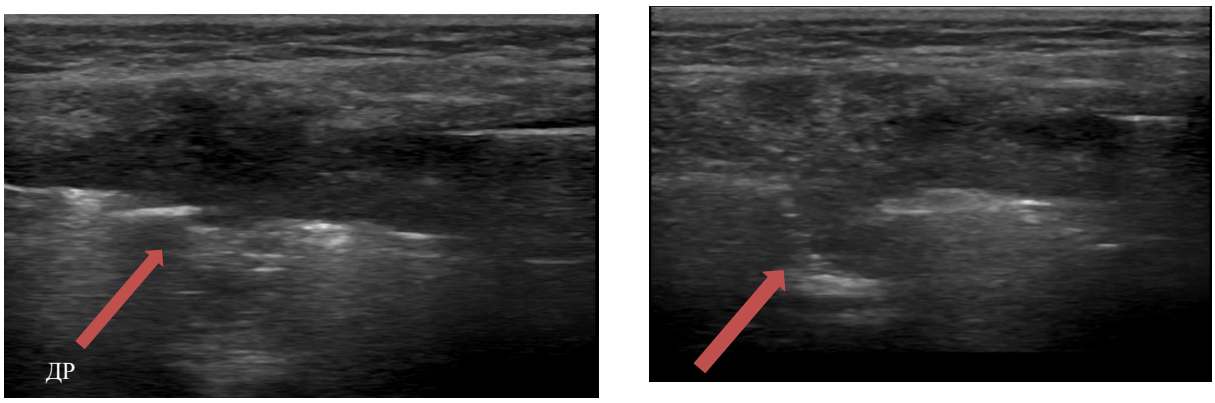

а) **б)**

Рисунок 1. а) гипотрофический тип дистракционного регенерата на 7 сутки; б) умеренно гипертрофический тип дистракционного регенерата.

На восьмой день дистракции пациенту был назначен курс магнитотерапии. Ультразвуковой контроль был повторен на 11-й день дистракции и на четвертый день магнитотерапии, выявив умеренно гипотрофический тип дистракционного регенерата (см. рис. 1.б). Скорость дистракции была ускорена до 1,5 мм в сутки.
На 17-й день дистракции и 10-й день магнитотерапии было проведено УЗИ, выявившее нормотрофический тип дистракционного регенерата (рисунок 2).

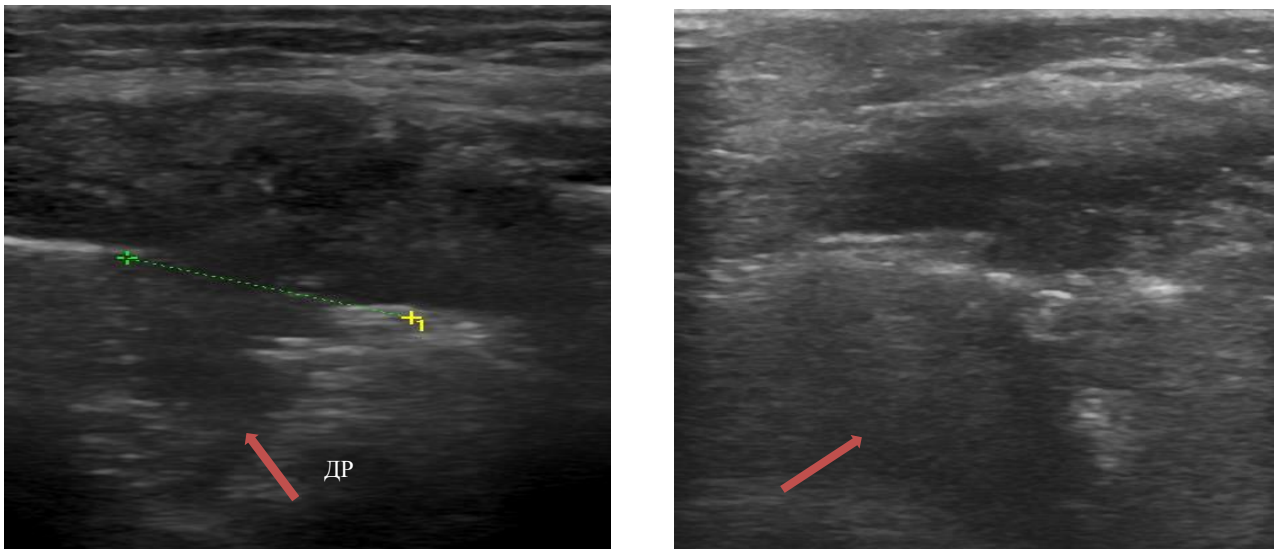

а) б)

Рисунок 2. а) нормотрофический тип дистракционного регенерата на 17 сутки дистракции и 10 сутки магнитотерапии (1 случай); б) нормотрофический тип дистракционного регенерата.

Клинический случай включает 13-летнего пациента Н., у которого был диагностирован синдром Гольденхара, что привело к недоразвитию нижней челюсти с левой стороны. Для решения этой проблемы была проведена остеотомия нижней челюсти с использованием

ISSN 2524 – 0684 **e-ISSN 2524 – 0692**

компрессионно-дистракционного аппарата. Аппарат был активирован на 7-й день после операции, скорость дистракции составляла 1 мм в день. На 7-й день дистракции был проведен ультразвуковой контроль, который выявил нормотрофический тип дистракционного регенерата (рисунок 2б).

Скорость дистракции сохранялась на уровне 1 мм в день. Ультразвуковой контроль проводился на 11-й (рисунок 3а) и 15-й (рисунок 3б) день дистракции. Тип регенерата оставался нормотрофическим.

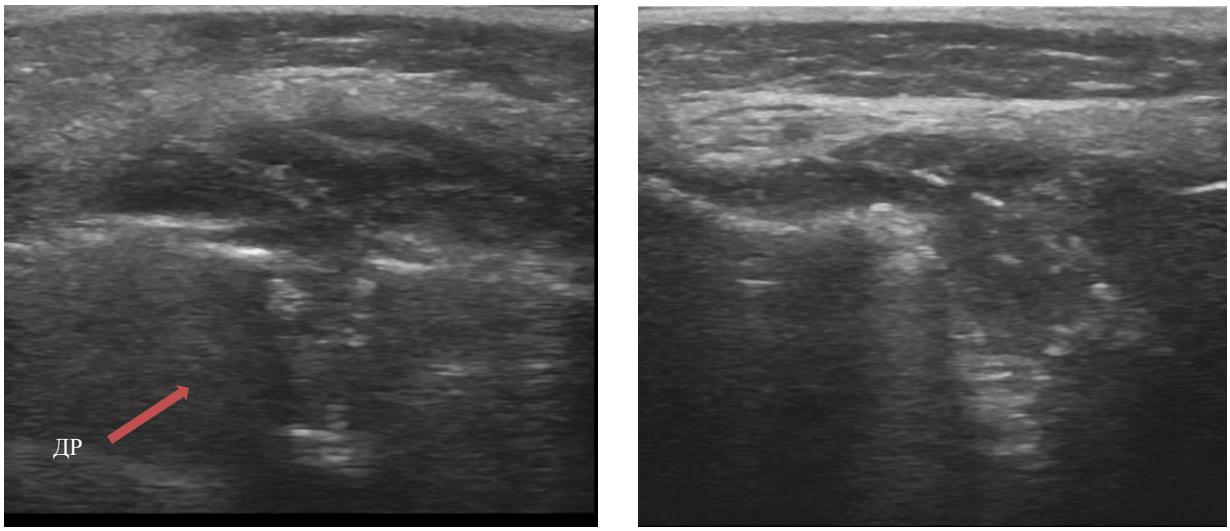

а) б)

Рисунок 5. Нормотрофический тип дистракционного регенерата на 11 сутки, б) на 15 сутки.

Результаты: Полученные данные свидетельствуют о том, что физиотерапия в сочетании с соответствующим изменением скорости дистракции позволяет оптимизировать процесс компрессионно-дистракционного остеосинтеза (КДО). Это позволяет достичь запланированного размера дистракционного регенерата в более короткие сроки и сократить количество койко-дней в стационаре на 30 %.

Выводы: Применение физиотерапии ускоряет процесс созревания дистракционного регенерата и сокращает реабилитационный период. Физиотерапия должна быть включена в обязательный алгоритм дистракционного остеогенеза благодаря ее доказанному положительному влиянию на остеогенез. Это сокращает сроки госпитализации и способствует более быстрой реабилитации детей, что приводит к более быстрой социализации в обществе и нормализации их психоэмоционального фона.

Вклад авторов.
Все авторы принимали равносильное участие при написании данной статьи.
Конфликт интересов. Не заявлен.
Данный материал не был заявлен ранее, для публикации в других изданиях и не находится на рассмотрении другими издательствами.
При проведении данной работы не было финансирования сторонними организациями и медицинскими представительствами.
Финансирование. Не проводилось.

СПИСОК ЛИТЕРАТУРЫ

ISSN 2524 – 0684 **e-ISSN 2524 – 0692**

1. Комелягин Д. Ю. Компрессионно-дистракционный остеосинтеза лицевого скелета у детей: дис д.м.н. – Москва, 2006. 285 с.
   Komelyagin D. Yu. Kompressionno-distraktsionnyy osteosinteza litsevogo skeleta u detey: diss d.m.n. – Moskva, 2006. 285 s.
2. Дубин, С. А. Устранение синдрома об-структивного апноэ у детей с недоразвитием нижней челюсти методом компрессионно-дис-тракционного остеосинтеза: дисс. ... канд. мед. наук: 14.00.21 / Дубин Сергей Александрович. -Москва, 2006. - 124 с.
   Dubin, S. A. Ustranenie sindroma ob-struktivnogo apnoe u detey s nedorazvitiem nizhney chelyusti metodom kompressionno-dis-traktsionnogo osteosinteza: diss. ... kand. med. nauk: 14.00.21 / Dubin Sergey Aleksandrovich. -Moskva, 2006. - 124 s.
3. Дубин С. А., Комелягин Д. Ю., Злыгарева Н. В., Строгонов И. А., Рогинский В. В., Полуэктов М. Г. Хирургическое лечение новорожденных и грудных детей с синдромом Пьера Робена // Российский вестник детской хирургии, анестезиологии и реаниматологии. 2011. №2. URL: https://cyberleninka.ru/article/n/hirurgicheskoe-lechenie-novorozhdennyh-i-grudnyh-detey-s-sindromom-piera-robena (дата обращения: 29.01.2023).
   Dubin S. A., Komelyagin D. Yu., Zlygareva N. V., Strogonov I. A., Roginskiy V. V., Poluektov M. G. Khirurgicheskoe lechenie novorozhdennykh i grudnykh detey s sindromom P'era Robena // Rossiyskiy vestnik detskoy khirurgii, anesteziologii i reanimatologii. 2011. №2. URL: https://cyberleninka.ru/article/n/hirurgicheskoe-lechenie-novorozhdennyh-i-grudnyh-detey-s-sindromom-piera-robena (data obrashcheniya: 29.01.2023).
4. Иванов Александр Леонидович, Чикуров Г.Ю., Старикова Н.В., Надточий А.Г., Агапов П.И. Дистракция нижней челюсти при лечении деформации челюстей - как самостоятельный метод или в сочетании с ортогнатической хирургией // Российский стоматологический журнал. 2017. №1. URL: https://cyberleninka.ru/article/n/distraktsiya-nizhney-chelyusti-pri-lechenii-deformatsii-chelyustey-kak-samostoyatelnyy-metod-ili-v-sochetanii-s-ortognaticheskoy (дата обращения: 29.01.2023).
   Ivanov Aleksandr Leonidovich, Chikurov G.Yu., Starikova N.V., Nadtochiy A.G., Agapov P.I. Distraktsiya nizhney chelyusti pri lechenii deformatsii chelyustey - kak samostoyatel'nyy metod ili v sochetanii s ortognaticheskoy khirurgiey // Rossiyskiy stomatologicheskiy zhurnal. 2017. №1. URL: https://cyberleninka.ru/article/n/distraktsiya-nizhney-chelyusti-pri-lechenii-deformatsii-chelyustey-kak-samostoyatelnyy-metod-ili-v-sochetanii-s-ortognaticheskoy (data obrashcheniya: 29.01.2024).
5. Bogusiak K, Arkuszewski P, Skorek-Stachnik K, Kozakiewicz M. Treatment strategy in Goldenhar syndrome. J Craniofac Surg. 2014 Jan;25(1):177-83. doi: 10.1097/SCS.0000000000000387. PMID: 24406574.
6. Рогинский В. В., Комелягин Д. Ю., Арсенина О. И., Мамедов Ад А. Компрессионно-дистракционный остеосинтез у детей с недоразвитием и дефектами нижней челюсти врожденного и приобретенного характера // Российский журнал биомеханики. 1999. №2. URL: https://cyberleninka.ru/article/n/kompressionno-distraktsionnyy-osteosintez-u-detey-s-nedorazvitiem-i-defektami-nizhney-chelyusti-vrozhdennogo-i-priobretennogo
   Roginskiy V. V., Komelyagin D. Yu., Arsenina O. I., Mamedov Ad A. Kompressionno-distraktsionnyy osteosintez u detey s nedorazvitiem i defektami nizhney chelyusti vrozhdennogo i priobretennogo kharaktera // Rossiyskiy zhurnal biomekhaniki. 1999. №2. URL: https://cyberleninka.ru/article/n/kompressionno-distraktsionnyy-osteosintez-u-detey-s-nedorazvitiem-i-defektami-nizhney-chelyusti-vrozhdennogo-i-priobretennogo
7. Nadtochiy A. Role of ultrasound in the active management of osteogenesis during compression-distraction osteosynthesis in children (). J Ultrasound. 2008 Mar;11(1):12-7. doi: 10.1016/j.jus.2007.12.001. Epub 2008 Feb 11. PMID: 23396611; PMCID: PMC3553324.

ISSN 2524 – 0684 **e-ISSN 2524 – 0692**

8. Иванов Александр Леонидович, Чикуров Г.Ю., Старикова Н.В., Надточий А.Г., Агапов П.И. Дистракция нижней челюсти при лечении деформации челюстей - как самостоятельный метод или в сочетании с ортогнатической хирургией // Российский стоматологический журнал. 2017. №1. URL: https://cyberleninka.ru/article/n/distraktsiya-nizhney-chelyusti-pri-lechenii-deformatsii-chelyustey-kak-samostoyatelnyy-metod-ili-v-sochetanii-s-ortognaticheskoy (дата обращения: 29.01.2023).
Ivanov Aleksandr Leonidovich, Chikurov G.Yu., Starikova N.V., Nadtochiy A.G., Agapov P.I. Distraktsiya nizhney chelyusti pri lechenii deformatsii chelyustey - kak samostoyatel'nyy metod ili v sochetanii s ortognaticheskoy khirurgiey // Rossiyskiy stomatologicheskiy zhurnal. 2017. №1. URL: https://cyberleninka.ru/article/n/distraktsiya-nizhney-chelyusti-pri-lechenii-deformatsii-chelyustey-kak-samostoyatelnyy-metod-ili-v-sochetanii-s-ortognaticheskoy (data obrashcheniya: 29.01.2023).
9. Kesemenli CC, Subasi M, Kaya H, Sert C, Büyükbayram H, Arslan H, Necmioglu S. The effects of electromagnetic field on distraction osteogenesis. Yonsei Med J. 2003 Jun 30;44(3):385-91. doi: 10.3349/ymj.2003.44.3.385. PMID: 12833575.
10. Даровских С. Н., Ерофеев С. А., Чикорина Н. К., Филимонова Г. Н., Бойцов В. М. Опыт применения микроволновой магниторезонансной терапии в эксперименте при удлинении голени у собак // Гений ортопедии. 2006. №1. URL: https://cyberleninka.ru/article/n/opyt-primeneniya-mikrovolnovoy-magnitorezonansnoy-terapii-v-eksperimente-pri-udlinenii-goleni-u-sobak (дата обращения: 13.09.2023).
Darovskikh S. N., Erofeev S. A., Chikorina N. K., Filimonova G. N., Boytsov V. M. Opyt primeneniya mikrovolnovoy magnitorezonansnoy terapii v eksperimente pri udlinenii goleni u sobak // Geniy ortopedii. 2006. №1. URL: https://cyberleninka.ru/article/n/opyt-primeneniya-mikrovolnovoy-magnitorezonansnoy-terapii-v-eksperimente-pri-udlinenii-goleni-u-sobak (data obrashcheniya: 13.09.2023).
11. Caliogna L, Medetti M, Bina V, Brancato AM, Castelli A, Jannelli E, Ivone A, Gastaldi G, Annunziata S, Mosconi M, Pasta G. Pulsed Electromagnetic Fields in Bone Healing: Molecular Pathways and Clinical Applications. Int J Mol Sci. 2021 Jul 9;22(14):7403. doi: 10.3390/ijms22147403. PMID: 34299021; PMCID: PMC8303968.

Сведения об авторах

@А.Г. Надточий, доктор медицинских наук, профессор, врач ультразвуковой диагностики, ФГБУ НМИЦ «Центральный научно-исследовательский институт стоматологии и челюстно-лицевой хирургии (ЦНИИСиЧЛХ)» Минздрава России, Российская Федерация, Москва, ORCID: 0000-0002-3268-0982.

И.А. Овчинников, кандидат медицинских наук, заведующий отделением детской челюстно - лицевой хирургии ORCID: 0000-0003-0920-4387.

Е.В. Алборова, аспирант отделения детской челюстно-лицевой хирургии, ФГБУ НМИЦ «Центральный научно-исследовательский институт стоматологии и челюстно-лицевой хирургии (ЦНИИСиЧЛХ)» Минздрава России, Российская Федерация, Москва, alborova_ev@cniis.ru, ORCID: 0009-0000-2450-0980.

Авторлар туралы мәліметтер

@А.Г. Надточий, медицина ғылымдарының докторы, профессор, Ультрадыбыстық диагностика дәрігері, Ресей Денсаулық сақтау министрлігінің "Орталық стоматология және жақ-бет хирургиясы ғылыми-зерттеу институты", Ресей Федерациясы, Мәскеу, ORCID: 0000-0002-3268-0982.

И. А. Овчинников, медицина ғылымдарының кандидаты, балалар жақ - бет хирургиясы бөлімінің меңгерушісі ORCHID: 0000-0003-0920-4387.

ISSN 2524 – 0684 **e-ISSN 2524 – 0692**

Е. В. Альборова, Ресей Денсаулық сақтау министрлігінің "Орталық стоматология және жақ-бет хирургиясы ғылыми-зерттеу институты" балалар жақ-бет хирургиясы бөлімінің аспиранты, Ресей Федерациясы, Мәскеу, alborova_ev@cniis.ru, ORCID: 0009-0000-2450-0980.

Information about the authors

@Nadtochiy Andrey Gennadievich, MD, professor; ultrasonic diagnostics doctor, ORCID: 0000-0002-3268-0982.

Ovchinnikov Igor Aleksandrovich, Candidate of Medical Sciences; Head of Paediatric Maxillofacial Surgery Department, ORCID: 0000-0003-0920-4387.

Alborova Elena Vitalievna, postgraduate student of the Department of Paediatric Maxillofacial Surgery Federal State Budgetary Institution National Medical Research Centre "Central Research Institute of Stomatology and Maxillofacial Surgery", Ministry of Health of the Russian Federation; Russia, Moscow, alborova_ev@cniis.ru, ORCID: 0009-0000-2450-0980.

КОМПРЕССИЯЛЫҚ – ДИСТРАКЦИЯЛЫҚ ОСТЕОСИНТЕЗ ӘДІСІМЕН ТӨМЕНГІ МИКРОГНАТИЯСЫ БАР БАЛАЛАРДЫ ЕМДЕУДЕ МАГНИТОТЕРАПИЯНЫ ҚОЛДАНУ

А. Г. НАДОЧИЙ, И. А. ОВЧИННИКОВ, Е. В. АЛЬБОРОВА

ҰМЗО ФМБМ "Стоматология және жақ-бет хирургиясының Орталық ғылыми-зерттеу институты " Ресей Денсаулық сақтау министрлігі, Ресей Федерациясы, Мәскеу

Түйіндеме

Кіріспе: төменгі жақтың дамымауымен сипатталатын Төменгі микрогнатия педиатриялық бас сүйек-бет хирургиясында айтарлықтай қиындықтар туғызады. Компрессиялық-дистрактивті остеогенез төменгі жақ сүйектерінің кемшіліктерін түзетуге уәде береді, дегенмен нәтижелерді жақсарту үшін бұл тәсілді оңтайландыру басымдық болып қала береді. Бұл зерттеу балалардағы төменгі микрогнатияны емдеуде компрессиялық-дистрактивті остеогенезді магнитотерапиямен біріктірудің тиімділігін зерттейді.

Мақсаты: бұл зерттеу магнитотерапияның остеогенезді жеделдетуге және төменгі микрогнатия кезінде компрессиялық-дистрактивті остеогенезден өтіп жатқан балалардағы оңалту кезеңін қысқартуға әсерін бағалауға бағытталған. Атап айтқанда, ол магнитотерапиядан өтіп жатқан балалардың регенерация сапасын, зейінін аудару жылдамдығын және жалпы нәтижелерін осы қосымша ем қабылдамағандармен салыстырғанда бағалайды.

Материалдар мен әдістер: зерттеуге туа біткен және жүре пайда болған төменгі микрогнатиясы бар 102 бала қатысты, барлығы 148 бақылау. Балалар этиологиясы бойынша бөлінді (туа біткен және жүре пайда болған микрогнатия) және одан әрі физиотерапиямен және онсыз кіші топтарға бөлінді. Негізгі топ операциядан кейін 1-2 күннен бастап магнитотерапиядан өтті, ал бақылау тобы олай етпеді. Барлық балалар стандартты компрессиялық-дистрактивті остеогенезден өтті, олардың назар аудару жылдамдығы тәулігіне 1 мм. Регенерация сапасы ультрадыбыстық зерттеу арқылы алаңдаушылықтың 7-ші күні бағаланды.

Нәтижелер: негізгі топта балалардың 53% - ы жеделдетілген остеогенезді бастан кешірді, бұл тәулігіне 1,5 мм-ге дейін алаңдауға мүмкіндік берді. Туа біткен және жүре пайда болған микрогнатиялар арасында регенеративті жетілу көрсеткіштерінің айырмашылығы

ISSN 2524 – 0684 **e-ISSN 2524 – 0692**

байқалды, туа біткен жағдайларда гипопластикалық қан тамырлары желілеріне байланысты баяу жетілу байқалды.

Қорытынды: Адъюнктивті магнитотерапия остеогенезді жеделдетеді және төменгі микрогнатия кезінде компрессиялық-дистрактивті остеогенезден өтіп жатқан балалардың зейінін тезірек аударуды жеңілдетеді. Этиологияға негізделген емдеудің жекелендірілген тәсілдері өте маңызды. Назар аудару көрсеткіштерін оңтайландыру және магнитотерапияны қолдану арқылы бұл зерттеу төменгі жақ сүйегінің дамуында ауытқулары бар педиатриялық науқастар үшін жақсартылған нәтижелер мен оңалту кезеңдерін қысқартуды ұсынады.

Түйін сөздер: компрессиялық-дистракциялық остеогенез, остеосинтез, микрогнатия, физиотерапия, Голденхар синдромы, төменгі жақтың дамымауы.

APPLICATION OF MAGNETOTHERAPY IN THE TREATMENT OF CHILDREN WITH INFERIOR MICROGNATHIA BY COMPRESSION – DISTRACTION OSTEOSYNTHESIS

A.G. NADTOCHIY, I.A. OVCHINNIKOV, E.V. ALBOROVA

FSBI NMRC "Central Research Institute of Dentistry and Maxillofacial Surgery" of the Ministry of Health of the Russian Federation, Russian Federation, Moscow

Abstract

Introduction: Inferior micrognathia, characterized by underdevelopment of the lower jaw, presents significant challenges in pediatric craniofacial surgery. Compression-distraction osteogenesis offers promise for correcting mandibular deficiencies, yet optimizing this approach to enhance outcomes remains a priority. This study investigates the efficacy of combining compression-distraction osteogenesis with magnetotherapy in treating inferior micrognathia in children.

Aim: This study aims to evaluate the impact of magnetotherapy on accelerating osteogenesis and shortening the rehabilitation period in children undergoing compression-distraction osteogenesis for inferior micrognathia. Specifically, it assesses regenerate quality, distraction rates, and overall outcomes in children receiving magnetotherapy compared to those without this adjunctive treatment.

Materials and methods: The study included 102 children with congenital and acquired inferior micrognathia, totaling 148 observations. Children were divided based on etiology (congenital and acquired micrognathia) and further stratified into subgroups with and without physiotherapy. The main group received magnetotherapy starting 1-2 days post-surgery, while the control group did not. All children underwent standard compression-distraction osteogenesis with a distraction rate of 1 mm per day. Regenerate quality was assessed via ultrasound on the 7th day of distraction.

Results: In the main group, 53% of children experienced accelerated osteogenesis, allowing a distraction rate of up to 1.5 mm per day. A difference in regenerate maturation rates was noted between congenital and acquired micrognathia, with congenital cases exhibiting slower maturation attributed to hypoplastic vascular networks.

Conclusion: Adjunctive magnetotherapy accelerates osteogenesis and facilitates faster distraction rates in children undergoing compression-distraction osteogenesis for inferior micrognathia. Personalized treatment approaches based on etiology are essential. By optimizing distraction rates and incorporating magnetotherapy, this study suggests improved outcomes and shortened rehabilitation periods for pediatric patients with mandibular developmental anomalies.

Key words: compression-distraction osteogenesis, osteosynthesis, micrognathia, physiotherapy, Goldenhar syndrome, mandibular underdevelopment.