ISSN 2524-0684 ISSNe 2524-0692

УДК: 616.34-005.1
МРНТИ 76.29.34
DOI: 10.53065/kaznmu.2023.66.3.006

Получено для публикации: 26.04.2023
Принято к публикации: 02.09.2023

КЛИНИЧЕСКИЙ СЛУЧАЙ: СОСУДИСТАЯ МАЛЬФОРМАЦИЯ ИЛИ АНГИОДИСПЛАЗИЯ СОСУДА ТОНКОГО КИШЕЧНИКА

Е.А. ДЖУСИПБЕКОВ [1], Д.У. СМАГУЛОВА [2], Г.Т. СУЛТАНКУЛОВА [2], Д.Ж. КУАТБЕКОВ[2]

[1] Центр детской неотложной медицинской помощи, Алматы, Казахстан
[2] Казахский национальный медицинский университет имени С.Д.Асфендиярова, Алматы, Казахстан

Аннотация

Введение: Врожденная форма сосудистой мальформации кишечника (ангиодисплазия) — это сосудистое образование, локализующееся в желудочно-кишечном тракте, симптоматически проявляющиеся желудочно-кишечным кровотечением. Впервые подобные изменения были описаны в 1839 году Phillihs B., который сообщил о трех случаях массивного кровотечения из опухоли, величиной с грецкий орех, располагающейся в прямой кишке. Массивные желудочно-кишечные кровотечения нередко (10-15%) могут вызывать развитие геморрагического шока, что является угрозой для жизни пациента.

Клиническая ситуация: В статье приведен клинический случай пациента 14 лет, с внезапно появившемся кровавым стулом. Первоначально ребенок был доставлен в ДГКИБ, где отмечалась повторное выделение алой крови после акта дефекаций и судороги, состояние ухудшилось, появилась слабость, беспокойство ребенка, после чего в сопровождении матери и медсестры доставлены бригадой скорой помощи в приёмный покой экстренной хирургии ЦДНМП в очень тяжелом состоянии. В ЦДНМП был проведен комплекс мероприятий по стабилизации состояния, диагностики заболевания и оперативное лечение, при котором выявлено нарушение нормальной сосудистой архитектоники, затрагивающий артериальный сосуд, что явилось причиной кровотечения.

Заключение: Своевременная госпитализация и оперативное вмешательство позволили спасти жизнь пациенту и выявить редкую форму проявления желудочно-кишечного кровотечения.

Ключевые слова: дети, желудочно-кишечные кровотечения, сосудистая мальформация, ангиодисплазия, диагностика, лечение.

Введение. Желудочно-кишечные кровотечения (ЖКК) – синдромальный диагноз. Он включает в себя различные заболевания (более 100), сопровождающиеся кровотечением из желудочно-кишечного тракта (ЖКТ). Кровотечение в желудочно-кишечном тракте может развиваться на любом уровне – от ротовой полости до ануса, протекать в явной и скрытой форме. Кровотечение в верхней части ЖКТ встречаются в более восьмидесяти процентов случаев. Причины: изъязвления в желудке, пищеводе, двенадцатиперстной кишке, воспалительные процессы слизистых, расширения вен, наличие сосудистых новообразований. Реже отмечаются кровотечения из кишечника (инвагинации, воспаления в кишечнике, появление полипов в толстом, тонком кишечнике, воспаленный дивертикул Меккеля, сосудистое новообразование, опухолевый процесс геморроидальный узел). Некоторые кровотечения, к примеру трещины ануса, не составляют трудности в диагностики и не

ISSN 2524-0684 ISSNe 2524-0692

угрожают жизни. Массивные желудочно-кишечные кровотечения нередко (10-15%) могут вызывать развитие геморрагического шока, что является угрозой для жизни пациента [1].

Одним из тяжело диагностируемым ЖКК являются сосудистые мальформации [2]. Мальформация – любое отклонение от нормального физического развития, аномалия развития, повлекшая за собой грубые изменения строения и функции органа или ткани. Сосудистые мальформации представляют собой нарушения нормальной сосудистой архитектоники, синонимом является ангиодисплазия – патологическое состояние, при котором имеется патологическое развитие и строение сосудов кишечной стенки. В последнее время термину «ангиодисплазия» и «сосудистая мальформация» используют как синонимы.

Ангиодисплазия является редким заболеванием. Это подтверждается литературными данными малым количеством больных от 1 до нескольких десятков наблюдений за длительные сроки. В нашей клинике это первый случай за последние 20лет. Эпидемиологические данные о распространенности среди населения отсутствуют. Существуют труды, описывающие долю ангиодисплазий в структуре причин кишечных кровотечений. Исследования конца 1980-х гг. показали, что причиной кровотечений из нижних отделов ЖКТ в 15-27% случаев служит ангиодисплазия [3-4]. Частота ангиодисплазий в период с 1988 по 1997 г. составила 4,76% и 2,3% в 1998-2006 гг. [5].

Так же было установлено, что ангиодисплазии распределены почти поровну между проксимальными и дистальными отделами тонкой кишки (44-69% и 31-56%, соответственно) [6].

Врожденную форму ангиодисплазии кишечника связывают с нарушениями формирования сосудов стенки кишечника во внутриутробном периоде [7].

Причины возникновения приобретенной ангиодисплазии точно не известны. Патологоанатомическое исследование этих сосудистых нарушений показывает, что они состоят из расширенных полнокровных сосудов, в основном выстланных эндотелием и значительно реже небольшим количеством гладкой мускулатуры. Наступающая обструкция вен подслизистого слоя (функциональная венозная 6 недостаточность) вследствие спазма гладкой мускулатуры с годами приводит к обязательному их расширению и ретроградно к расширению капилляров. Так происходит формирование приобретенной ангиодисплазии.

Клинический разбор. Больной М. 14 лет, впервые поступил в отделение реанимации и интенсивной терапии (ОРИТ) Центра детской неотложной медицинской помощи (ЦДНМП) г. Алматы в 01:50 ночи. Со слов матери, за день до поступления около 10.00 часов утра, после акта дефекаций у ребенка отмечалось выделение алой крови. Затем 2х кратная рвота с желудочным содержимым. Самостоятельно обращались в лабораторию Олимп в 15.44 часов, сдали анализ крови Гемоглобин 106 г/л, После чего обратились в Детскую городскую клиническую инфекционную больницу (ДГКИБ), где у ребенка отмечалась повторное выделение алой крови после акта дефекаций и судороги, состояние ухудшилось, появилась слабость, беспокойство ребенка. В сопровождении матери и медсестры инфекционной больницы бригадой скорой помощи доставлены в приёмный покой экстренной хирургии ЦДНМП.

При поступении состояние ребенка очень тяжелое за счет основного заболевания, геморрагического синдрома, симптомов интоксикаций, слабости, вялости. Судорог на момент осмотра не было, рвоты нет. Кожные покровы чистые от сыпи, бледной окраски, субиктеричный. Тургор кожи снижен. Правильного телосложения, умеренного питания. Со стороны костно-мышечной системы патологии нет. Подкожно – жировая клетчатка развита равномерно. Ротоглотка умеренно гиперемирована. Периферические лимфоузлы не увеличены. В легких дыхание проводится по всем полям, хрипов не слышу. Сердечные тоны ритмичные, ясные. Живот правильной формы, участвует акте дыхания, при пальпации мягкий, доступен глубокой пальпации во всех отделах, безболезненный; симптомов раздражения брюшины нет.

ISSN 2524-0684 ISSNe 2524-0692

Печень у края реберной дуги, селезенка не увеличена. Стула в приемном покое не было. Мочеиспускание адекватное.

Status localis: Язык влажный, не обложен. Живот обычной формы, не вздут, участвует в акте дыхание. При пальпации мягкий, безболезненный. Симптомов раздражения брюшины нет.

Ребенок был госпитализирован в отделении реанимации и интесивной терапии в тяжелом состоянии, где незамедлительно начата инфузионная терапия (Эритроцитная взвесь лейкофильтрованная, Плазма пулированная свежезамороженная полидонорская лейкофильтрованная, вирусинактивированная) и достигнута стабилизация пациента. При обследовани ОАК: Эритроциты (RBC) - 2.57 х10^12/л ; Гемоглобин (HGB) - 81 г/л ; Гематокрит (HCT) - 22.5 % Лейкоциты (WBC) - 11.46 х10^9/л ; Тромбоциты (PLT) - 231 х10^9/л ; АД 80/60 ММ рт.ст., ЧСС 110 уд/мин. При пальцевом исследовании анального канала: сфинктер в тонусе. Ампула прямой кишки заполнена жидкими каловыми массами черного цвета.

Обзорная рентгенография органов брюшной полости - газонаполнение кишечника не равномерное, патологические уровни не определяются, свободного газа в брюшной полости нет.

По данным УЗИ брюшной полости: На момент осмотра эхокартина умеренной гепатомегалии.

Фиброэзофагогастродуоденоскопия - Пищевод свободно проходим, слизистая пищевода по всей длине бледно – розового цвета, поверхность гладкая. Кардия смыкает полностью, Z – линия определяется, зубчатой формы. В полости желудка небольшое количество желчи. Объем желудка не увеличен. Складки расправляются, извитые. Слизистая желудка по всей поверхности бледно – розовой окраски, блестит. Пилорический канал сомкнут полностью, при инсуфляции воздухом раскрывается, тубус проходит. Слизистая 12 перстной кишки и луковицы бледно – розовой окраски. Складки обычной формы и высоты. Отток желчи адекватен

Заключение: По исследованным органам патологии не обнаружено. Диагностическая фиброколоноскопия - в условиях эндоскопического кабинета, под общим обезболиванием, положения ребенка на спине, с приведенными к животу и согнутыми в коленях ногами, произведена диагностическая фиброколоноскопия. При ревизиях толстой кишки до печеночного угла просвет свободно проходим, слизистая полностью покрыта сгустками крови темно красного цвета, что затрудняют осмотр. При тщательной промывке части слизистой, она розового цвета, патологических изменений не выявлено. При дальнейшей ревизии отмечается большое количество жидкости темно красного цвета, что затрудняет осмотр. Фиброколоноскоп удален.

Заключение: Кишечное кровотечение неясной этиологии.

Учитывая, что при обследовании источник кровотечения не найден, а ребенок продолжает кровить несмотря на усиленное медикаментозное лечение и требуется постоянное переливание крови и плазмы, решением консилиума пошли на операцию - лапароскопическая ассистенция, клиновидная резекция тонкого кишечника, ушивание.

Под интубационным наркозом, после 4-х кратной обработки операционного поля, проколам ниже пупка и правой подвздошной области на передней брюшной стенке, в брюшную полость введены углекислый газ, телескоп, манипулятор. Проведено тщательная ревизия тонкого кишечника начиная от Баугиновой заслонки до связки Трейца. Ниже связки Трейца на расстоянии около 40-50,0 см. обнаружено круглое образование, плотноватой консистенций, размером 0,6 х 0,6 см. Отмечается заполнение кровью кишечника ниже образования. Рана ниже пупка несколько расширена (3 см), в рану выведено петля тонкого кишечника с образованием (рисунок 1). Окаймляющим разрезом проведено энтеротомия, внутренней стороны обнаружено пипка в центре концевой тип артериального сосуда, откуда идёт кровь струей. Сосудистая пипка (образование) удалено окаймляющим разрезом, обработка иод-повидоном,

ISSN 2524-0684 ISSNe 2524-0692

электрокаогуляция и наложены двухрядный шов. В полости малого таза сухо. При дальнейшей ревизий других изменений не обнаружены. Газ, тубус, инструменты удалены. Швы на раны. Йод. Спиртовая повязка.

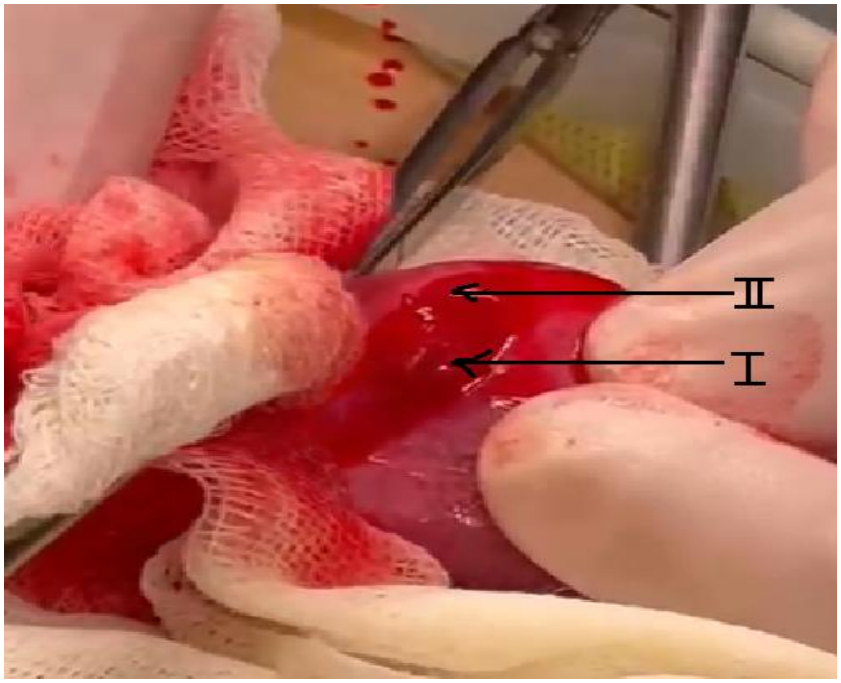

Рисунок 1. Интрооперационное фото.
(I – округлое образование, размерами 0,6*0,6 см; II – кровоточащий сосуд)

Послеоперационный диагноз: Тонкокишечное кровотечение, сосудистая мальформация.

Патолого-гистологическое исследование – в присланном материале участок тонкой кишки; в подслизистом слое – очаг порочно развитых сосудов неравномерной толщиной стенки; в слизистой кишки – кровоизлияния. Заключение: сосудистая мальформация тонкой кишки.

Ребенок находился в отделении реанимации 7 дней, было проведено 2 операции, по ходу второй операции был найден источник кровотечения - образование тонкого кишечника, последний иссечен, отправлен на гистологию, в результате лечения состояние улучшилось, последний ОАК: гемоглобин – 110 г/л. Выписан с выздоровлением, в удовлетворительном состоянии.

При выписке: Состояние ребенка с улучшением, удовлетворительное. Жалоб не предъявляет. Тошноты, рвоты, гипертермии нет. Самочувствие не страдает. Кожные покровы и видимые слизистые чистые, обычной окраски. Зев не гиперемирован. Носовое дыхание свободное. В легких дыхание проводится по всем полям, хрипов нет. Сердечные тоны ясные, ритм правильный. Мочеиспускание свободное, безболезненное. Стул самостоятельный, без патологических примесей.

Локальные данные: Язык влажный, чистый. Живот обычной формы, не вздут, симметричный, участвует в акте дыхания. При пальпации доступен на всем протяжении, мягкий, безболезненный. Напряжение мышц передней брюшной стенки и раздражение брюшины нет. перационный период протекал гладко. Послеоперационные раны на передней брюшной стенке зажили первичным натяжением. Швы сняты. Обработаны 1% раствором бриллиантового зеленого.

ISSN 2524-0684 ISSNe 2524-0692

Обсуждение. Сосудистые мальформации ЖКК являются редким и тяжело диагностируемым заболеванием, могут проявиться в любом возрасте [9]. Диагностика бывает затруднительной так как не существует специфической лабораторной диагностики ангиодисплазии [10]. Лабораторные методы используются для выявления анемии, и коагулопатии [11]. Из инструментальных методов обследования с высоким уровнем достоверности доказательств является эндоскопическая диагностика [12]. Всем пациентам с ангиодисплазией рекомендуется выполнение колоноскопии с целью выявления сосудистых мальформаций, эндоскопическая картина врожденной ангиодисплазии толстой кишки достаточно характерна: сосудистые образования выступают над слизистой оболочкой в виде неровных бугристых возвышений и выпячиваний разной формы и величины, наполненных кровью [10]. Но при расположении ангиодисплазии в тонком кишечнике, как у нашего пациента, колоноскопия оказалось не показательной, но помогла исключить заболевания толстого кишечника.

МРТ и КТ являются эффективным методом в диагностике врожденной ангиодисплазии кишечника [13]. Характерным проявлением заболевания служит нерегулярное утолщение стенки прямой кишки, извитой характер хода сосудов и расширение их просвета. Но при небольшом участке поражения и кровотечении из тонкого кишечника данный метод не имеет высокую достоверность.

Наиболее эффективный метод в диагностики лапароскопия с тщательной ревизией кишечника [14].

Заключение. Таким образом, мультимодальный подход к диагностике сосудистых мальформаций ЖКТ, включающий клиническое обследование, лабораторные и инструментальные методы, существенно повышает вероятность успешного выявления и диагностирования этого редкого заболевания.

Конфликт интересов
Мы заявляем об отсутствии конфликта интересов.
Вклад авторов
Все авторы внесли равноценный вклад в разработку концепции, выполнение, обработку результатов и написание статьи.
Заявляем, что данный материал ранее не публиковался и не находится на рассмотрении в других издательствах.
Финансирование: Отсутствует

СПИСОК ЛИТЕРАТУРЫ

1. Харитонова, А.Ю., Леонов, Д.И., Капустин, В.А., Горелик, А.Л., Шавров, А.А. Желудочно-кишечные кровотечения у детей. Детская хирургия. 2017; 21(5): 266-273. DOI: 10.18821/1560-9510-2017-21-5-266-273.
   Haritonova, A.Ju., Leonov, D.I., Kapustin, V.A., Gorelik, A.L., Shavrov, A.A. Zheludochno-kishechnye krovotechenija u detej. Detskaja hirurgija. 2017; 21(5): 266-273. DOI: 10.18821/1560-9510-2017-21-5-266-273.
2. Кляритская, И.Л., Мошко, Ю.А., Максимов, Е.В. Сосудистые мальформации желудочно-кишечного тракта. Крымский терапевтический журнал. 2021; №4: 25-33.
   Kljaritskaja, I.L., Moshko, Ju.A., Maksimov, E.V. Sosudistye mal'formacii zheludochno-kishechnogo trakta. Krymskij terapevticheskij zhurnal. 2021; №4: 25-33.
3. Jang, B.I. Lower gastrointestinal bleeding: is urgent colonoscopy necessary for all hematochezia? Clin Endosc. 2013; 46(5): 476-479. DOI: 10.5946/ce.2013.46.5.476. PMID: 24143306; PMCID: PMC3797929.
4. Strate, L.L., Naumann, C.R. The Role of Colonoscopy and Radiological Procedures in the Management of Acute Lower Intestinal Bleeding. Clinical Gastroenterology and Hepatology. 2010; 8(4): 333–343. DOI: 10.1016/j.cgh.2009.12.017.

ISSN 2524-0684 ISSNe 2524-0692

5. Cerruti, T., Maillard, M.H., Hugli, O. Acute Lower Gastrointestinal Bleeding in an Emergency Department and Performance of the SHA2PE Score: A Retrospective Observational Study. J Clin Med. 2021 Nov; 10(23): 5476. DOI: 10.3390/jcm10235476. PMID: 34884177; PMCID: PMC8658478.
6. Patel, A., Vedantam, D., Poman, D.S., Motwani, L., Asif, N. Obscure Gastrointestinal Bleeding and Capsule Endoscopy: A Win-Win Situation or Not? Cureus. 2022 Jul; 14(7): e27137. DOI: 10.7759/cureus.27137. PMID: 36017285; PMCID: PMC9392966.
7. Aghighi, M., Taherian, M., Sharma, A. Angiodysplasia. [Updated 2023 Aug 14]. In: StatPearls [Internet]. Treasure Island (FL): StatPearls Publishing; 2024 Jan-. Available from: https://www.ncbi.nlm.nih.gov/books/NBK549777/.
8. Ghdes, O., Gaja, A., Blel, A., Jarraya, H., Mnif, N. Ileal angiodysplasia presentation as a bowel obstruction: A case report. Int J Surg Case Rep. 2017; 39: 301-304. DOI: 10.1016/j.ijscr.2017.06.068. PMID: 28892784; PMCID: PMC5602821.
9. Alghamdi T. Angiodysplasia in terminal ileum: Case report and review of literature. Int J Surg Case Rep. 2020;66:165-168. doi: 10.1016/j.ijscr.2019.11.012. Epub 2019 Dec 16. PMID: 31862659; PMCID: PMC6926272.
10. Jackson CS, Strong R. Gastrointestinal Angiodysplasia: Diagnosis and Management. Gastrointest Endosc Clin N Am. 2017 Jan;27(1):51-62. doi: 10.1016/j.giec.2016.08.012. PMID: 27908518.
11. Kim BS, Li BT, Engel A, Samra JS, Clarke S, Norton ID, Li AE. Diagnosis of gastrointestinal bleeding: A practical guide for clinicians. World J Gastrointest Pathophysiol. 2014 Nov 15;5(4):467-78. doi: 10.4291/wjgp.v5.i4.467. PMID: 25400991; PMCID: PMC4231512.
12. Gerson LB, Fidler JL, Cave DR, Leighton JA. ACG Clinical Guideline: Diagnosis and Management of Small Bowel Bleeding. Am J Gastroenterol. 2015 Sep;110(9):1265-87; quiz 1288. doi: 10.1038/ajg.2015.246. Epub 2015 Aug 25. PMID: 26303132.
13. Barat M, Dohan A, Dautry R, Barral M, Boudiaf M, Hoeffel C, Soyer P. Mass-forming lesions of the duodenum: A pictorial review. Diagn Interv Imaging. 2017 Oct;98(10):663-675. doi: 10.1016/j.diii.2017.01.004. Epub 2017 Feb 6. PMID: 28185840.
14. Chen J, Zhang B, Yan Z, Zhao H, Yang K, Yin Y, Jiang L. Exploratory laparoscopy combined with pathological examination in the diagnosis of obscure gastrointestinal bleeding in a child: a case report. BMC Pediatr. 2018 Nov 27;18(1):371. doi: 10.1186/s12887-018-1339-9. PMID: 30482204; PMCID: PMC6260701.

Сведения об авторах

@Д.У. Смагулова, кандидат медицинских наук, доцент, Казахский национальный медицинский университет имени С.Д. Асфендиярова, Алматы, Казахстан, smagulova.d@kaznmu.kz.

Е.А. Джусипбеков, врач высшей категории, заведующий отделением плановой хирургии Центра детской неотложной медицинской помощи, Алматы, Казахстан.

Г.Т. Султанкулова, кандидат медицинских наук, доцент, Казахский национальный медицинский университет имени С.Д. Асфендиярова, Алматы, Казахстан, sultankulova.g@kaznmu.kz.

Д.Ж. Куатбеков, ассистент кафедры детской хирургии Казахский национальный медицинский университет имени С.Д. Асфендиярова, Алматы, Казахстан, kuatbekov.d@kaznmu.kz.

Авторлар туралы мәліметтер

ISSN 2524-0684 ISSNe 2524-0692

@Д. У. Смағұлова, медицина ғылымдарының кандидаты, доцент, С. Ж. Асфендияров атындағы Қазақ ұлттық медицина университеті, Алматы, Қазақстан, smagulova.d@kaznmu.kz.

Е. А. Жүсіпбеков, жоғары санатты дәрігер, Балалар шұғыл медициналық көмек орталығының жоспарлы хирургия бөлімшесінің меңгерушісі, Алматы, Қазақстан.

Г. Т. Сұлтанқұлова, медицина ғылымдарының кандидаты, доцент, С. Ж. Асфендияров атындағы Қазақ ұлттық медицина университеті, Алматы, Қазақстан, sultankulova.g@kaznmu.kz.

Д. Ж. Қуатбеков, балалар хирургиясы кафедрасының ассистенті С. Ж. Асфендияров атындағы Қазақ ұлттық медицина университеті, Алматы, Қазақстан, kuatbekov.d@kaznmu.kz.

Information about the authors

@D.U. Smagulova, Ass. Professor, S. Asfendiyarov Kazakh National Medical University, smagulova.d@kaznmu.kz

E.A. Dzhusipbekov, doctor of the highest category, Head of Planned Surgery Department, Children's Emergency Medical Care Centre, Almaty, Kazakhstan.

G.T. Sultankulova, MD, associate professor, S.D. Asfendiyarov Kazakh National Medical University, Almaty, Kazakhstan, sultankulova.g@kaznmu.kz.

D.J. Kuatbekov, Assistant, Department of Paediatric Surgery, S.D. Asfendiyarov Kazakh National Medical University, Almaty, Kazakhstan, kuatbekov.d@kaznmu.kz.

КЛИНИКАЛЫҚ ЖАҒДАЙ: ЖІҢІШКЕ ІШЕК ТАМЫРЛАРЫНЫҢ ТАМЫРЛЫ АҚАУЫ НЕМЕСЕ АНГИОДИСПЛАЗИЯСЫ

Е.А. ЖҮСІПБЕКОВ [1], Д.У. СМАҒҰЛОВА [2], Г.Т. СҰЛТАНҚҰЛОВА [2], Д.Ж. ҚУАТБЕКОВ [2]

[1] Балалар шұғыл медициналық көмек орталығы, Алматы, Қазақстан
[2] С. Ж. Асфендияров атындағы Қазақ ұлттық медицина университеті, Алматы, Қазақстан

Түйіндеме

Кіріспе. Ішектің қантамыр мальформациясы даму ақауының туа біткен түрі (ангиодисплазия) — бұл асқазан-ішек жолында орналасқан, клиникасында асқазан-ішектен қан кетумен көрінетін қантамырлы түзіліс. Мұндай өзгерістер туралы алғаш рет 1839 жылы Phillihs B. сипаттаған, ол тік ішекте орналасқан жаңғақ мөлшеріндегі ісіктен көп қан кетудің үш жағдайы туралы хабарлады. Асқазан-ішектен жаппай қан кету көбінесе (10-15%) геморрагиялық шоктың дамуына және науқастың өміріне қауіп төндіруі мүмкін. Мақалада кенеттен нәжісінде қан пайда болған 14 жастағы науқастың клиникалық жағдайы берілген. Басында балалардың жұқпалы аурулар ауруханасына жеткізілген, сол жерде қайтадан нәжісіндегі қан мен құрысу белгілерімен ауыр жағдайда жедел жәрдем бригадасымен жедел хирургияның қабылдау бөліміне жеткізілді. Ауруханада науқас баланы тексеріп, жағдайын тұрақтандырып, жедел емдеу бойынша шаралар кешені жүргізілді, ота жасау барысында қалыпты қантамыр архитектоникасының бұзылысы болған артериядан қан кетіп жатқаны анықталды.

Қорытынды. Уақтылы ауруханаға жатқызу және хирургиялық ем көрсету науқастың өмірін сақтап, асқазан-ішектен қан кетудің сирек кездесетін түрін анықтауға мүмкіндік берді.

Түйін сөздер: балалар, асқазан-ішектен қан кету, қантамыр ақаулары, ангиодисплазия, диагностика, гемостаз.

ISSN 2524-0684 ISSNe 2524-0692

CLINICAL CASE: VASCULAR MALFORMATION OR ANGIODYSPLASIA OF THE VESSELS OF THE SMALL INTESTINE

E.A. DZHUSIPBEKOV [1], D.U. SMAGULOVA [2], G.T. SULTANKULOVA [2], D.J. KUATBEKOV[2]

[1] Children's Emergency Medical Care Center, Almaty, Kazakhstan
[2] Kazakh National Medical University named after S.D.Asfendiyarov, Almaty, Kazakhstan

Abstract

Introduction. A congenital form of vascular malformation of the intestine (angiodysplasia) is a vascular formation localized in the gastrointestinal tract, symptomatically manifested by gastrointestinal bleeding. For the first time, such changes were described in 1839 by Phillihs B., who reported three cases of massive bleeding from a tumor, the size of a walnut, located in the rectum. Massive gastrointestinal bleeding often (10-15%) can cause the development of hemorrhagic shock, which is a threat to the patient's life.

Case presentation. The article presents a clinical case of a 14-year-old patient with a sudden bloody stool. Initially, the child was taken to the Children's City Clinical Infectious Hospital, where there was a repeated discharge of scarlet blood after the act of defecation and convulsions, the condition worsened, weakness appeared, the child's anxiety appeared, after which, accompanied by the mother and a nurse, they were taken by an ambulance team to the emergency surgery room of the Children's Emergency Medical Care Centre in a very serious condition. A complex of measures to stabilize the condition, diagnose the disease and surgical treatment was carried out in the Children's Emergency Medical Care Centre, in which a violation of normal vascular architectonics affecting the arterial vessel was revealed, which was the cause of bleeding.

Conclusion. Timely hospitalization and surgical intervention made it possible to save the patient's life and identify a rare form of gastrointestinal bleeding.

Key words: children, gastrointestinal bleeding, vascular malformation, angiodysplasia, diagnosis, hemostasis, endoscopy, treatment, clinical case.