ISSN 2524-0684 ISSNe 2524-0692

УДК: 617.713-002.3
МРНТИ 76.29.56
DOI: 10.53065/kaznmu.2023.66.3.004

Получено для публикации: 04.04.2023
Принято к публикации: 05.08.2023

ПРИМЕНЕНИЕ ИНСУЛИНА В ЛЕЧЕНИЕ НЕЙРОТРОФИЧЕСКОЙ ЯЗВЫ РОГОВИЦЫ: КЛИНИЧЕСКИЙ СЛУЧАЙ

Ж.С. ДАУТБАЕВА , Е.М. АЙСЕНОВА , Н.В. ГАНИЕВ

НАО «Медицинский университет Астана», Астана, Казахстан

Аннотация

Введение: Нейротрофические язвы роговицы являются угрожающими зрению осложнениями нейротрофического кератита, редкого заболевания роговицы. Нейротрофический кератит возникает в результате повреждения тройничного нерва, приводящего к потере зрения. Несмотря на сложность лечения, недавние исследования изучают регенеративные методы лечения, такие как местный инсулин.

Описание случая: Мы сообщаем о случае нейротрофической язвы роговицы после радиочастотной абляции тройничного нерва по поводу острой недостаточности мозгового кровообращения. Клинические признаки включали снижение чувствительности роговицы и язву роговицы. Лечение было направлено на стимуляцию заживления и уменьшение воспаления. Наряду с поддерживающими мерами применялись местные инсулиновые капли.

Заключение: Этот случай подчеркивает потенциал местного применения инсулина при нейротрофических язвах роговицы после повреждения тройничного нерва. Хотя инсулин традиционно используется при диабетических язвах, серия случаев свидетельствует о его пользе при недиабетических нейротрофических язвах роговицы. Необходимы дальнейшие исследования для подтверждения его эффективности.

Ключевые слова: нейротрофическая кератопатия, язва роговицы, нейротрофический кератит, инсулин, роговица, нарушение иннервации.

Введение. Роговица является одним из самых богато иннервированных тканей в организме, и роговичные нервы играют важную роль в ее функционировании. Вследствие выпадения сенсорной иннервации, затрудняется передача соответствующих сигналов в роговицу для выработки достаточного количества слез и снижение секреции трофических факторов. Это, в свою очередь, подавляет регенерационный потенциал эпителия роговицы [1].

Снижение способности эпителия роговицы к регенерации является одним из механизмов развития НТК. Данная патология представляет собой тяжелое дегенеративно-воспалительное заболевание роговицы, классифицируемое как орфанное заболевание. Точная распространенность НТК неизвестна. По литературным данным, распространенность НТК оценивается 5-11 случаев на 10000 человек [2].

Клиническим признаком НТК является сниженная или отсутствующая чувствительность роговицы, вызванная повреждением роговичных нервов. Диагностика обычно не вызывает затруднений, однако лечение может оказаться довольно сложным, длительным и требовательным. Для улучшения эффективности лечения потребуется мультидисциплинарный подход [1, 3].

Одним из главных подходов к лечению является стимуляция регенерации роговицы и нервной ткани. Существуют различные варианты лечения нейротрофической язвы роговицы, включая местные и системные препараты, хирургические вмешательства и многообещающая

ISSN 2524-0684 ISSNe 2524-0692

регенеративная терапия. Клинические исследования продемонстрировали эффективность препарата инсулина в виде капель при лечении нейротрофических язв роговицы [4-6]. Несмотря на то, что исследования показали положительный эффект инсулина на заживление ран роговицы, механизмы, посредством которых он влияет на этот процесс, остаются неясными. Некоторые исследования предполагают, что инсулин может ускорять заживление ран роговицы за счет стимуляции роста эпителиальных клеток и продвижения клеточной пролиферации, тогда как другие исследования связывают его эффекты с регуляцией воспалительного ответа и уменьшением метаболического стресса в тканях.

Описание случая. Пациент А., 71 лет, госпитализирован в отделение микрохирургии глаз №3 многопрофильной городской больницы с жалобами: отсутствие предметного зрения на левом глазу, покраснение и слизисто - гнойное отделяемое из левого глаза. Из анамнеза стало известно, что болеет около 4 месяцев, получал консервативное лечение на амбулаторном уровне в виде антибактериальных, антисептических и препараты стимулирующие процессы регенерации, с периодическими улучшениями. В связи с присоединением увеальных явлений, был направлен в стационар.

Анамнез жизни: со слов, состоит на учете с диагнозом артериальная гипертензия, базисную терапию получает. В октябре 2021 г. перенес инсульт. В декабре 2021 г. по показаниям проведено РЧА левого тройничного нерва. После РЧА через 2-3 месяца начал беспокоит левый глаз.

Аллергический анамнез не отягощен. Информация о наследственной отягощенности отсутствует.

Объективный статус: visus OD = 0,4 н/к, OS = pr.l.certae. Внутриглазное давление (ВГД) бесконтактным методом: OD = 17,6 мм.рт.ст. OS = 17 мм.рт.ст. Локально: OD - спокоен, изменения есть в виде неравномерного помутнения хрусталика и деструкции стекловидного тела. Глазное дно без видимой патологий. OS – выраженная гиперемия конъюнктивы. Отек эпителия роговицы, складки десцеметовой оболочки, в оптической зоне роговицы глубокий эпителиальный дефект размером ≈ 4,0мм с изъязвлением 1/4 площади роговицы. Интенсивная васкуляризация роговицы. Передняя камера средней глубины, влага опалесцирует +++, гипопион h≈3 - 4мм, реакция зрачка на свет отсутствует. Глубжележащие отделы не смотрятся (рисунок 1).

Альгезиометрия: OD чувствительность сохранена, OS чувствительность отсутствует.

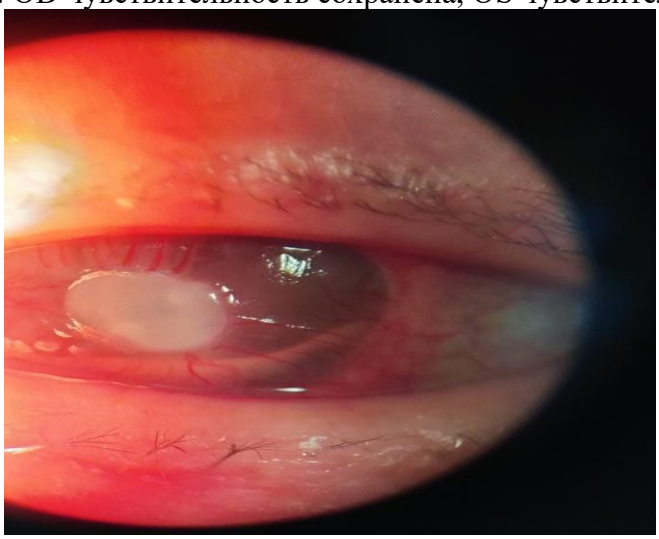

Рисунок 1. Нейротрофическая язва роговицы левого глаза, состояние при поступлении.

ISSN 2524-0684 ISSNe 2524-0692

Пациенту назначено общее и местно противовоспалительное, симптоматическое лечение и антибиотикотерапия, на фоне которого был отмечен значительный и быстрый положительный эффект с разрешением увеального процесса. После указанной терапии назначено лечение глазными каплями с инсулином. Местный инсулин препарат готовили из расчета 1 МЕ/мл слезозаместителем. Раствор готовился в процедурном кабинете отделения, хранили в холодильнике и использовали в течение 1 месяца. Пациенту назначено по 1-2 капли 6 раза в день в первые две недели. В течение 9 дней нейротрофическая язва резко реэпителизировалась (рисунок 2А). Далее пациенту было рекомендовано закапывать готовый раствор по 1-2 капли 4 раза в день. На фоне проводимой терапии дефект эпителия полностью закрылся на 22-ые сутки (рисунок 2В). Отмечается эпителиальное помутнение, поверхностная васкуляризация роговицы.

Проявления побочных эффектов со стороны других структур глаза и систем организма не выявлено.

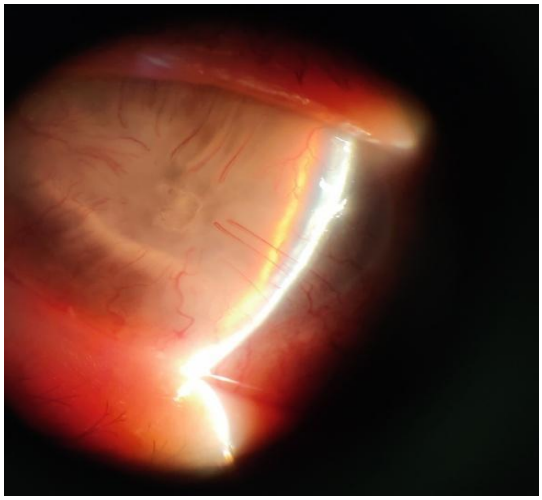

A

B

Рисунок 2. Нейротрофическая язва роговицы левого глаза (А) через 9 дней после местного лечения инсулином до полного закрытия дефекта на 22-ые сутки (В).

Обсуждение. Исследование эффективности инсулина в заживлении ран роговицы является важной темой современной офтальмологии. Исследования показали, что местные капли инсулина в дозе 1 МЕ/мл могут быть простым и эффективным средством лечения рефрактерных нейротрофических язв роговицы [7, 8]. В одном из исследований было обнаружено, что местное применение инсулина в дозе 50 МЕ/мл улучшило скорость заживления эпителиальных ран роговицы у пациентов после витреоретинальной хирургии. Проведенное проспективное рандомизированное плацебо-контролируемое исследование с двойной маскировкой с участием восьми здоровых добровольцев показало, что инсулин (100 МЕ/мл) в физиологическом растворе нетоксичен для человеческого глаза [9, 10].

Заключение. Обобщая результаты исследования, можно сказать, что инсулин может быть эффективным инструментом в лечении ран роговицы. Необходимо учитывать возможные нежелательные эффекты и риски, связанные с применением инсулина в лечении ран роговицы. Более тщательные исследования могут помочь оценить риски и побочные эффекты при использовании инсулина в медицинской практике. Дальнейшие исследования и разработка более детальных протоколов лечения необходимы для определения оптимальной дозы и времени применения инсулина для достижения наилучших результатов.

В данном случае представлен опыт применения капельной формы инсулина с эффективностью и отсутствием токсичности при лечении нейротрофической язвы роговицы у

ISSN 2524-0684 ISSNe 2524-0692

пациента после РЧА левого тройничного нерва. Данный метод лечения может оказаться чрезвычайно полезным из-за низкой стоимости и высокой доступности препарата.

Конфликт интересов
Мы заявляем об отсутствии конфликта интересов.
Вклад авторов
Все авторы внесли равноценный вклад в разработку концепции, выполнение, обработку результатов и написание статьи.
Заявляем, что данный материал ранее не публиковался и не находится на рассмотрении в других издательствах.
Финансирование: Отсутствует

СПИСОК ЛИТЕРАТУРЫ

1. Dua, Harminder S., et al. Neurotrophic Keratopathy. Progress in Retinal and Eye Research, vol. 66, 2018, pp. 107-131, https://doi.org/10.1016/j.preteyeres.2018.04.003.
2. Mertsch S, Alder J, Dua HS, Geerling G. Pathogenese und Epidemiologie der neurotrophen Keratopathie [Pathogenesis and epidemiology of neurotrophic keratopathy]. Ophthalmologe. 2019 Feb; 116 (2):109-119. German. doi: 10.1007/s00347-018-0823-9. PMID: 30478498.
3. Sacchetti M, Lambiase A. Diagnosis and management of neurotrophic keratitis. Clin Ophthalmol. 2014 Mar 19; 8: 571-9. doi: 10.2147/OPTH.S45921. PMID: 24672223; PMCID: PMC3964170.
4. Wang AL, Weinlander E, Metcalf BM, Barney NP, Gamm DM, Nehls SM, Struck MC. Use of Topical Insulin to Treat Refractory Neurotrophic Corneal Ulcers. Cornea. 2017 Nov; 36(11):1426-1428. doi: 10.1097/ICO.0000000000001297. PMID: 28742619; PMCID: PMC5633504.
5. Catapano J, Fung SSM, Halliday W, Jobst C, Cheyne D, Ho ES, Zuker RM, Borschel GH, Ali A. Treatment of neurotrophic keratopathy with minimally invasive corneal neurotisation: long-term clinical outcomes and evidence of corneal reinnervation. Br J Ophthalmol. 2019 Dec;103(12):1724-1731. doi: 10.1136 / bjophthalmol-2018-313042. Epub 2019 Feb 15. PMID: 30770356.
6. Soares RJDSM, Arêde C, Sousa Neves F, da Silva Fernandes J, Cunha Ferreira C, Sequeira J. Topical Insulin-Utility and Results in Refractory Neurotrophic Keratopathy in Stages 2 and 3. Cornea. 2022 Aug 1;41(8): 990-994. doi: 10.1097/ICO.0000000000002858. Epub 2021 Sep 3. PMID: 34483270.
7. Le Nguyen MH, Naoum MS, Andre C, Lethier L, Limat S, Fagnoni-Legat C, Guillaume Y, Gauthier AS. Physicochemical and microbiological stability of insulin eye drops in an artificial tear vehicle used in the treatment of refractory neurotrophic keratopathy. J Fr Ophtalmol. 2022 Oct; 45(8):860-871. doi: 10.1016/j.jfo.2022.04.008. Epub 2022 Jul 29. PMID: 35914962.
8. Galvis V, Niño CA, Tello A, Grice JM, Gómez MA. Topical insulin in neurotrophic keratopathy after resection of acoustic neuroma. Arch Soc Esp Oftalmol (Engl Ed). 2019 Feb; 94(2):100-104. English, Spanish. doi: 10.1016/j.oftal.2018.06.003. Epub 2018 Jul 17. PMID: 30025986.
9. Serrano-Giménez R, Contreras-Macías E, García-Bernal A, Fobelo-Lozano MJ. Insulin eye drops for treating corneal ulcer in a non-diabetic patient: regarding a case. Farm Hosp. 2020 Oct 6;44(6):297-299. English. doi: 10.7399/fh.11521. PMID: 33156748.
10. Fai S, Ahem A, Mustapha M, Mohd Noh UK, Bastion MC. Randomized Controlled Trial of Topical Insulin for Healing Corneal Epithelial Defects Induced During Vitreoretinal Surgery in Diabetics. Asia Pac J Ophthalmol (Phila). 2017 Sep-Oct; 6(5):418-424. doi: 10.22608/APO.201780. Epub 2017 Aug 22. PMID: 28828764.

Сведения об авторах

ISSN 2524-0684 ISSNe 2524-0692

@Ж.С. Даутбаева, PhD, доцент кафедры глазных болезней НАО «Медицинский университет Астана», Астана, Казахстан, zhibek.dc@mail.ru; ORCID: 0000-0003-0619-3598.

Е.М. Айсенова, ассистент кафедры глазных болезней НАО «Медицинский университет Астана», Астана, Казахстан, ORCID: 0000-0003-1104-0625.

Н.В. Ганиев, резидент 3-го года обучения кафедры глазных болезней НАО «Медицинский университет Астана», Астана, Казахстан, ORCID: 0009-0001-3407-9234.

Авторлар туралы мәліметтер

@Ж. С. Даутбаева, PhD, "Астана медицина университеті" КеАҚ көз аурулары кафедрасының доценті, Астана, Қазақстан, zhibek.dc@mail.ru; ORCID: 0000-0003-0619-3598.

Е. М. Айсенова, "Астана медицина университеті" КеАҚ көз аурулары кафедрасының ассистенті, Астана, Қазақстан, ORCID: 0000-0003-1104-0625.

Н. В. Ганиев, "Астана медицина университеті" КеАҚ көз аурулары кафедрасының 3-ші оқу жылының резиденті, Астана, Қазақстан, ORCID: 0009-0001-3407-9234.

Information about the authors

@Zh.S. Dautbayeva, PhD, Associate Professor, Department of Eye Diseases, Astana Medical University, Astana, Kazakhstan, zhibek.dc@mail.ru, ORCID: 0000-0003-0619-3598.

E.M. Aisenova, Assistant Department of Eye Diseases, Astana Medical University, Astana, Kazakhstan, ORCID: 0000-0003-1104-0625.

N.V. Ganiev, 3rd year resident of the Department of Ocular Diseases, Astana Medical University, Astana, Kazakhstan, ORCID: 0009-0001-3407-9234.

ҚАСАҢ ҚАБЫҚТЫҢ НЕЙРОТРОФИЯЛЫҚ ЖАРАСЫН ЕМДЕУДЕ ИНСУЛИНДІ ҚОЛДАНУ: КЛИНИКАЛЫҚ ЖАҒДАЙ

Ж. С. ДАУТБАЕВА, Е. М. АКСЕНОВА, Н. В. ГАНИЕВ

"Астана медицина университеті" КеАҚ, Астана, Қазақстан

Түйіндеме

Кіріспе: қасаң қабықтың Нейротрофиялық жаралары-сирек кездесетін қасаң қабық ауруы-нейротрофиялық кератиттің көру қабілетіне қауіп төндіретін асқынулары. Нейротрофиялық кератит көру қабілетінің жоғалуына әкелетін үшкіл нервтердің зақымдануынан туындайды. Емдеу күрделі болғанымен, соңғы зерттеулер жергілікті инсулин сияқты регенеративті емдеу әдістерін зерттейді. Біз жедел церебральды қанайналым жеткіліксіздігі кезінде үшкіл нервтердің радиожиілік абляциясынан кейін қасаң қабықтың нейротрофиялық ойық жарасы туралы хабарлаймыз. Клиникалық ерекшеліктеріне мүйіз қабығының сезімталдығының төмендеуі және мүйіз қабығының жарасы кірді. Емдеу емдеуді ынталандыруға және қабынуды азайтуға бағытталған. Жергілікті инсулин тамшылары демеуші шаралармен қатар қолданылды.

Қорытынды: бұл жағдай тригеминальды жүйке зақымданғаннан кейін қабықтың нейротрофиялық жарасына жергілікті инсулиннің әлеуетін көрсетеді. Дәстүрлі түрде диабеттік ойық жараларды емдеу үшін қолданылғанымен, кейстер сериясы оның диабеттік емес қабықтың нейротрофиялық жарасына пайдасын көрсетеді. Оның тиімділігін растау үшін қосымша зерттеулер қажет.

Түйін сөздер: нейротрофиялық кератопатия, қабықтың ойық жарасы, нейротрофиялық кератит, инсулин, қасаң қабық, иннервацияның бұзылуы.

ISSN 2524-0684 ISSNe 2524-0692

THE USE OF INSULIN IN THE TREATMENT OF NEUROTROPHIC CORNEAL ULCERS: A CLINICAL CASE

ZH.S. DAUTBAYEVA, E.M. AKSENOVA, N.V. GANIEV

NpJSC "Astana Medical University", Astana, Kazakhstan

Abstract

Introduction: Neurotrophic corneal ulcers (NCUs) are sight-threatening complications of neurotrophic keratitis (NKT), a rare corneal disease. NKT arises from trigeminal nerve damage, leading to vision loss. While treatment is complex, recent studies explore regenerative therapies like topical insulin.

Case presentation: We report a case of NCU following trigeminal nerve radiofrequency ablation (RFA) for acute cerebral circulatory failure. Clinical features included decreased corneal sensitivity and a corneal ulcer. Treatment aimed to stimulate healing and reduce inflammation. Topical insulin drops were used alongside supportive measures.

Conclusion: This case highlights the potential of topical insulin for NCU after trigeminal nerve damage. While traditionally used for diabetic ulcers, case series suggest its benefit in non-diabetic NCU. Further research is needed to confirm its efficacy.

Key words: neurotrophic keratopathy, corneal ulcer, neurotrophic keratitis, insulin, cornea, innervation disorder.