ISSN 2524-0684 e-ISSN 2524-0692

УДК 616.718.5/.6-718.4:616-072:616-08-039.73-089.8 Поступил в редакцию: 03.11.22.
МРНТИ 76.29.41 Принято к публикации: 16.01.3.
DOI: 10.53065/h1694-6239-5467-o

СОВРЕМЕННЫЕ АСПЕКТЫ ДИАГНОСТИКИ И ЛЕЧЕНИЯ СПОНТАННОГО ОСТЕОНЕКРОЗА КОЛЕННОГО СУСТАВА

Д.В. ШВАРЦ, А.Ж. БАЙБУСУНОВА, Р.А. ЧЕКАЕВ, Д.А.ОРАЗБАЕВ, Г.Н. НЫСАНБАЙ, У.Т. КЕНЕС, Р.А. КАРАБЕКОВА

Медицинский университет Астана, Астана, Республика Казахстан;

Аннотация

Спонтанный остеонекроз коленного сустава (СОНК) все еще остается сложной задачей для диагностики и выбора стратегии лечения, а также обеспечения оптимального функционального результата у пациентов, по причине сложности дифференциальной диагностики и постановки диагноза. Аспекты рентген- и МРТ-диагностики в последнее время широко исследуются, ставя под вопрос этиологию данного заболевания.

Целью данной работы является анализ публикации, посвященных вопросам диагностики и консервативного и оперативного лечения СОНК.

Поиск проведен в научных базах данных PubMed, The Cochrane Library, eLIBRARY, Clinical Trials, CyberLeninka по ключевым словам: «спонтанный остеонекроз колена», «СОНК», «остеонекроз», «остеонекроз мыщелков большеберцовой и бедренной костей», «МРТ диагностика остеонекроза», «остеопоретические переломы», «субхондральная недостаточность», «тотальная артропластика коленного сустава», «однокомпонентная артропластика коленного сустава».

Исследования показывают, что за последние годы были достигнуты значительные успехи в хирургическом лечении и методах диагностики СОНК. Однако препаратами выбора по-прежнему остаются нестероидные противовоспалительные препараты, так как бисфосфонаты не показали достаточной эффективности.

На данном этапе, непрерывно ведутся разработки по усовершенствованию существующих консервативных методик лечения и диагностики. С появлением новых МРТ- и рентгенологических признаков, и прояснения этиологии заболевания, все больше практикующих врачей осведомлены о возможности развития СОНК как причины вторичного остеоартрита коленного сустава. Кроме того, появление новых методик хирургического вмешательства, немаловажно влияющих на биомеханику сустава, требуют комплексного подхода к каждому клиническому случаю, как с позиции хирурга, так и реабилитолога.

Ключевые слова: спонтанный остеонекроз коленного сустава, остеонекроз, субхондральная недостаточность.

ISSN 2524-0684 e-ISSN 2524-0692

Введение. Остеонекроз – тяжелое заболевание, в основе которого лежит гибель остеоцитов, которое может привести ко вторичному остеоартриту/остеоартрозу. На данный момент существует классификация остеонекроза коленного сустава: первичный или спонтанный остеонекроз коленного сустава (СОНК), вторичный (атравматический, связанный со злоупотреблением алкоголем, приемом глюкокортикостероидов и болезнью Гоше) и постартроскопический остеонекроз [1, 2].

Спонтанный остеонекроз более распространен у пациентов старше 50 лет с частотой 3,4%, и у пациентов старше 65 лет с частотой 9,4%, чаще данное заболевание наблюдается у женского пола [3]. Так, на каждый случай СОНК у лиц мужского пола приходится 5 случаев, наблюдаемых у женщин. Чаще диагностируется как односторонний, но выявление затруднено ввиду того, что последние стадии остеоартрита могут быть вызваны нераспознанным остеонекрозом, при этом медиальный мыщелок бедренной кости поражается в 94% случаев [4, 5].

Недавние исследования установили, что субхондральные остеопоротические переломы приводят к накоплению синовиальной жидкости с последующей ишемией в пораженной области, сопровождающимся отеком и начальными признаками остеонекроза (ОН) [6,7]. Известно, что низкая минеральная плотность костной ткани у женщин старше 60 лет связана с возникновением СОНК [6-9]. В последнем радиологическом исследовании утверждается, что СОНК по своей природе является следствием субхондральной недостаточности, которая прогрессировала в коллапс [10]. Области низкой интенсивности сигнала в субхондральной костной пластине имеют первостепенное значение при ранних поражениях, и они считаются важным условием, наблюдаемым почти во всех случаях клинического СОНК [10].

Есть предположения, что преобладание поражений медиального мыщелка бедренной кости связано с особенностями кровоснабжения между медиальным и латеральным мыщелками [5, 6]. Это подтверждает исследование, где было показано, что медиальный мыщелок бедренной кости имеет ограниченное внутрикостное кровоснабжение, в то время как латеральный мыщелок бедренной кости имеет как богатое внутрикостное, так и внекостное кровоснабжение [11].

Патологии мениска часто являются причиной развития СОНК [12, 3]. Так, у пациентов с остеопорозом и разрывом медиального мениска, а также после проведенной менискэктомии происходит нарушение естественной биомеханики и увеличивается контактное давление на медиальный отдел, что ведет к перегрузке медиального мыщелка бедренной кости, и как следствие, такие пациенты предрасположены к остеопоротическим переломам и СОНК.

У 50-78% пациентов с СОНК есть диагностированные разрывы медиального мениска [13].

Независимо от вида остеонекроза, лечение этого заболевания направлено на то, чтобы остановить дальнейшее прогрессирование или задержать начало развития остеоартрита. Однако, при значительном коллапсе поверхности сустава или появлении признаков дегенеративного артрита, артропластика суставов является наиболее подходящим вариантом лечения. В настоящее время варианты неоперационного лечения включают назначение нестероидных противовоспалительных препаратов

ISSN 2524-0684 e-ISSN 2524-0692

(НПВП), контроль веса и анальгезию по мере необходимости. Оперативные вмешательства включают в себя однокомпонентную или полную артропластику коленного сустава в зависимости от степени заболевания. Процедуры сохранения сустава (например, артроскопия, декомпрессия области некроза, пересадка остеохондрального аутотрансплантата) обычно применяются когда суставной хрящ, как правило, не поврежден.

Цель настоящего исследования – проанализировать современные рекомендации по диагностике и лечению спонтанного остеонекроза коленного сустава, направленные на улучшение течения и прогноза данного заболевания.

Материалы и методы. Поиск исследовательских работ проводился за период по 2022 год, с целью выявления информации касательно этиологии, диагностики и методов лечения СОНК. Электронный поиск проведен в научных базах данных PubMed, The Cochrane Library, eLIBRARY, Clinical Trials, CyberLeninka. Поиск осуществлялся, по ключевым словам, таким как: «спонтанный остеонекроз колена», «СОНК», «остеонекроз», «остеонекроз мыщелков большеберцовой и бедренной костей», «МРТ-диагностика остеонекроза», «остеопоретические переломы», «субхондральная недостаточность», «тотальная артропластика коленного сустава», «однокомпонентная артропластика коленного сустава».

Критерии включения: систематические обзоры, мета-анализы, обсервационные исследования, обзорные статьи, экспериментальные исследования.

Критерии исключения: комментарии, письма к редакционной коллегии, тезисы и материалы научных конференций.

Результаты и обсуждение.

Диагностика. Остеонекроз сопровождается неспецифичными клиническими проявлениями, независимо от локализации очага некроза и чаще не связан с травматизмом. Симптоматика очень вариабельна, от бессимптомного течения до постоянных болей в поврежденной области. Манифестация СОНК выражена в остром начале болей во внутреннем или наружном отделе коленного сустава, связанных с нагрузкой, в области медиальных мыщелков большеберцовой и бедренной костей, непосредственно проксимальнее от линии суставной щели коленного сустава. Дальнейшее течение заболевания включает в себя такие симптомы, как: повышение мышечного тонуса, ограничение подвижности и ротации коленного сустава, на последних стадиях выражающееся в нарушении стабильности походки пациента, а также очаговую болезненность над медиальным мыщелком бедренной кости при физикальном обследовании. По мере прогрессирования боль усиливается ночью, часто имитируя боль, испытываемую после разрыва мениска [14]. Несвоевременная диагностика приводит к ухудшению течения заболевания, приводя к инвалидизации, так как формирование сгибательно-приводящей контрактуры влечет за собой хромоту из-за укорочения конечности. Боль сильнее выражена у пациентов с избыточным весом, поэтому одним из основных подходов к лечению является снижение и контроль веса. Так как боль и неподвижность сустава являются единственными клиническими симптомами СОНК, это вызывает трудности для дифференциальной диагностики. При первоначальной оценке следует выполнить простые передне-задние, боковые

ISSN 2524-0684 e-ISSN 2524-0692

рентгенограммы, хотя при бессимптомном течении и первой стадии заболевания не наблюдается рентгенологических признаков остеонекроза (отека и зоны субхондрального перелома), а в некоторых случаях они остаются отрицательными в течение всего срока выраженных клинических симптомов [15]. Типичные рентгеногологические признаки СОНК на поздней стадии выражаются в виде значительной резорбции некроза, участков просветления или уплощением пораженных мыщелков, а также зонами остеосклероза в виде «полумесяца» или «серпа», являющимися следствием субхондральных переломов (таблица 1). Магнитно-резонансная томография (МРТ) рекомендуется для выявления ранних стадий заболевания из-за высокой чувствительности к обнаружению костного отека, тем самым данный метод диагностики позволяет визуализировать признаки субхондральной недостаточности в различные ее стадии, в том числе в ранней [16].

СОНК обычно подразделяют на четыре стадии в соответствии с классификацией Koshino et al: 1 стадия – симптомы СОНК с нормальными рентгенологическими данными, 2 стадия – уплощение в области нагрузки и субхондральное просветление, остеосклероз, 3 стадия – расширенное просветление и субхондральный коллапс и 4 стадия – остеоартрит (таблица 1, рисунок 1). Согласно международной классификации ОН выделяют 5 стадий [17]:

0-я стадия – нормальная картина, патологии не выявляются, без МРТизменений.

1-я стадия – изменения выявляются только при МРТ;

2-я стадия – определяются кисты и склероз при рентгенографии суставов;

3-я стадия – имеется характерный признак субхондрального перелома в виде «серпа»;

4-я стадия – сплющенная суставная поверхность и дегенеративные изменения в суставе.

M.E. Steinberg и U. Penn в своей классификации внесли дополнения к 1ей и 3-ей стадиям, такими признаками, как распространенность и локализация процесса, которые считаются прогностическими.

Таблица 1 - Стадии прогрессирования спонтанного остеонекроза коленного сустава, основанная на международной классификации ОН, а также Soucacou et al. (2006) и Koshino et al. (1979) [4].

Стадии	Клинические признаки: острые боли проксимальнее линии суставной щели и неподвижность	Радиологические признаки	МРТ-признаки
0	–	–	–
I	+	–	Отек костного мозга

ISSN 2524-0684 e-ISSN 2524-0692

II	+	Диффузный склероз, субхондральные кисты, признаки остеопении, субхондральные просветления	Признаки резорбции зоны остеонекроза, реактивная зона
III	++	Расширенное просветление, субхондральный коллапс, субхондральный перелом, симптом «полумесяца»	Субхондральный перелом
IV	+++	Вторичные дегенеративные признаки остеоартрита, сужение суставной щели	Коллапс, сужение суставной щели

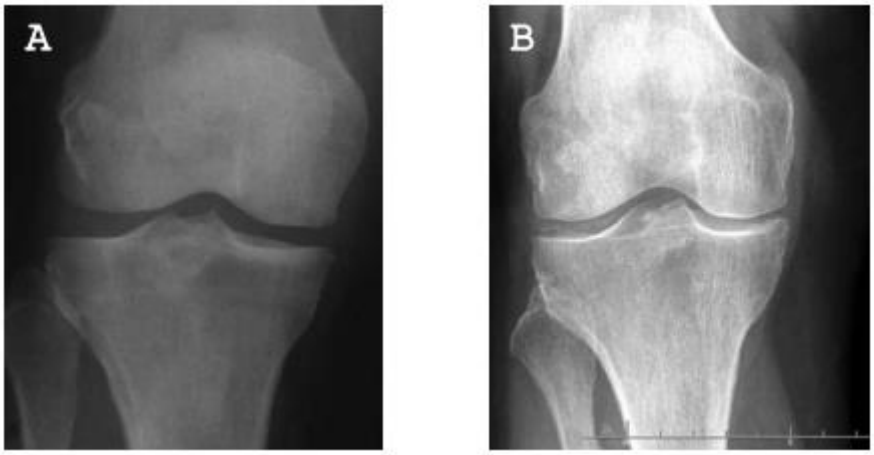

А, В – в прямой проекции;

Рисунок 1 - Магнитно-резонансная томограмма коленного сустава

На Т1-взвешенном изображении: А и В - фрагменты рентгенограмм коленного сустава в прямой проекции, соответствующие 2 стадии СОНК – субхондральные просветления и диффузный склероз (А) и 3 стадии СОНК – расширенное просветление и коллапс (В).

Размер поражения при СОНК играет важную роль, являясь прогностическим фактором, влияющим на течение заболевания, и указывает на необходимость лечения. Так при поражениях <3,5 см^2 прогноз благоприятный, при консервативном лечении достигается регресс клинических симптомов и морфологических признаков. Поражения размером >5 см^2 обычно приводят к коллапсу мыщелка [14, 18].

ISSN 2524-0684 e-ISSN 2524-0692

МРТ–характеристики остеонекроза ранней стадии включают фрактуры и области МР-сигналов низкой интенсивности в пораженном мыщелке на Т1взвешенных изображениях (Т1-ВИ) [19]. Визуализируется диффузный отек костного мозга пораженного мыщелка сустава, гипоинтенсивная линия перелома на Т1-ВИ, гипоинтенсивное на Т1-ВИ утолщение в кортикальном слое, что соответствует склерозу. СОНК при выполнении остеосцинтиграфии проявляется в виде участков с повышенным поглощением радионуклидного изотопа в пораженных областях, однако этот метод менее чувствителен при выявлении заболевания, чем МРТ [20]. Поэтому сканирование костей не показано для диагностики остеонекроза из-за их плохой чувствительности и специфичности, при этом одно исследование показало [21], что сцинтиграфия костей выявила только 56% поражений, ранее обнаруженных МРТ в условиях заболевания, которое было гистопатологически подтверждено [21,22]. Лабораторная диагностика при СОНК обычно не проводится, однако она может выявить первопричину заболевания (например, нарушение коагуляции, гемоглобинопатию, липидные изменения).

Лечение.

Консервативное лечение рекомендовано для небольших поражений (<3,5 см^2), которое включает в себя терапию нестероидными противовоспалительными препаратами (НПВП), снижением и контролем веса, и обезболивающими средствами по мере необходимости [23, 24, 25]. В серии случаев у пациентов с ранней стадией СОНК, диагностированной с помощью МРТ (n=20 коленей), вся симптоматика регрессировала в течение трех-восьми месяцев при неоперационном лечении [26].

Бисфосфонаты – это группа препаратов, которые обычно используются при остеопорозе и злокачественных новообразованиях костей. После интернализации остеокластом бисфосфонат вмешивается в клеточный метаболизм, что приводит к апоптозу и, в конечном счете, к ингибированию резорбции костей. Было установлено, что бисфосфонаты предотвращают субхондральный коллапс при остеонекрозе, предотвращая резорбцию некротической области [27, 28]. Была оценка использования 70 мг алендроната один раз в неделю в течение как минимум 6 месяцев у 17 пациентов с СОНК. Авторы продемонстрировали, что только у 18% (3 из 17) пациентов возник субхондральный коллапс, кроме того, 2 пациента преждевременно прекратили лечение из-за быстрого выздоровления [28]. Однако рандомизированное плацебо-контролируемое исследование Meier *et al*. Показало [29], что бисфосфонаты не приносят никакой пользы для лечения СОНК на ранней стадии. Авторы сообщили, что через 12 недель средний балл боли был снижен как в когорте, получающей ибандронат, так и в группе плацебо, а рентгенологические признаки в группах через 24 и 48 недель были сопоставимы между когортами [29]. Мета-анализ, опубликованный в 2021 году [30], также подтвердил данное исследование, установив, что бисфосфонаты не оказывают влияние на заживление субхондральных переломов, однако воздействуют на снижение индекса массы тела и маркеров резорбции костной ткани.

Одним из методов консервативного лечения является ношение специализированных медицинских приспособлений, таких как коленные ортезы, стельки и др. Недавнее исследование биомеханического устройства в лечении СОНК

ISSN 2524-0684 e-ISSN 2524-0692

продемонстрировало свою эффективность: так, наблюдалось значительное снижение боли после 3 месяцев терапии как в шкалах SF-36, так и относительно увеличения скорости походки на 41%, увеличения длины шага на 22% [31].

Хирургическое лечение следует рассматривать, когда при консервативном лечении не происходит регресса симптоматики и рентгенологических признаков, но не менее чем по истечению 3-х месяцев, а также у пациентов с очагами остеонекроза более чем 5 см^2. Артроскопический дебридмент и лаваж, *core*-декомпрессия и пересадка остеохондрального аутотрансплантата могут успешно отложить необходимость артропластики суставов [32]. Было проведено лечение с воспроизведением *микропереломов* у 26 пациентов с СОНК с помощью *артроскопии* [33]. Установлено, что у 96% пациентов произошло улучшение клинических симптомов в течение 27 месяцев наблюдения [33]. Декомпрессия очага резорбции некроза у группы пациентов (n=16) с СОНК 1 и 2 стадии, улучшила течение заболевания: все пациенты сообщили об улучшении самочувствия и уменьшении боли в колене сразу после проведенной манипуляции [34]. У 15 пациентов была зарегистрирована нормализация МРТ-сигнала при последнем исследовании [34].

Пересадка остеохондрального аутотрансплантата может быть применена, когда ОН переходит в стадию коллапса, за счет своих свойств по восстановлению поверхности хряща. Остеохондральный аутотрансплантат имеет два основных преимущества: реконструкция суставного хряща и суставной поверхности, удаление очагов резорбции некроза [32]. Одним из современных и потенциальных методов - *субхондропластика*. Этот метод был разработан для лечения поражений костного мозга путем введения фосфата кальция в субхондральную кость под флюороскопическим контролем. Фосфат кальция часто используется в сочетании с артроскопией, чтобы заполнить полости в костной ткани и обеспечить механическую поддержку суставной поверхности. Целью субхондропластики является восстановление структурной целостности поврежденной кости и создание потенциала для ремоделирования субхондральной кости [35].

Остеотомия известна как надежная процедура с отличными результатами [36]. Эта процедура показана молодым или активным пациентам, которые хотят избежать эндопротезирования сустава. Недавнее исследование показало, что проксимальная фибулярная остеотомия (ПФО) снимает боль посредством декомпрессии медиального компартента. 11 пациентов с СОНК, получившие ПФО, могли ходить с тростью или без нее на следующий день после операции. Снижение остеонекротической области наблюдалось у 2 пациентов (средний период наблюдения=33 месяца). Данный метод позволил облегчить боль и улучшить функциональность коленного сустава [37]. Главным осложнением, связанным с ПФО, является повреждение общего или поверхностного перонеального нерва, вызывающее временное онемение голени.

Однокомпонентная артропластика коленного сустава, по последним данным, может быть успешной альтернативой в лечении СОНК. Однако пациентов стоит избирать более тщательно, с очагом некроза преимущественно в одном мыщелке [38]. Для пациентов с обширным заболеванием, поражающим несколько компартментов и для терминальной стадии СОНК в настоящее время предпочтительным методом

ISSN 2524-0684 e-ISSN 2524-0692

лечения, является тотальное эндопротезирование коленного сустава, которое зарекомендовало себя как качественный и надежный метод с наиболее лучшим прогнозом заболевания.

Заключение. Анализ публикации показал, что были совершены огромные шаги в изучении остеонекроза, однако все еще остаются открытыми вопросы патогенеза и диагностики данной патологии, которые нуждаются в большем числе исследований. Для определения стадии и течения данного заболевания в основном используют обычные рентгенограммы и МРТ, в свою очередь МРТ занимает особое место, так как является наиболее чувствительным и специфичным методом диагностики. На начальных стадиях СОНК рекомендовано консервативное лечение, в то время как при остеонекротических поражениях размером более 5 см^2 показано хирургическое лечение, которое включает в себя артроскопию, декомпрессию ядра, пересадку остеохондрального аутотрансплантата, проксимальную фибулярную остеотомию большеберцовой кости и, в конечном счете, однокомпонентное эндопротезирование коленного сустава или тотальное эндопротезирование коленного сустава. Кроме того, необходимо отметить один из методов с потенциальным вариантом лечения – субхондропластику, целью которой является улучшение структурной целостности поврежденной субхондральной кости, лечение выраженного костного отека и создание потенциала для субхондрального ремоделирования кости. На данный момент нет конкретных исследований с результатами лечения данным методом. Однако, нам кажется, что такие исследования были бы разумными, поскольку основная патология локализуется в субхондральной кости.

Конфликт интересов

Мы заявляем об отсутствии конфликта интересов.

Вклад авторов

Разработка концепции - Шварц Д.В., Карабекова Р.А., Чекаев Р.А., Байбусунова А.Ж.

Исполнение – Шварц Д.В., Байбусунова А.Ж., Нысанбай Г.Н.

Обработка результатов - Оразбаев Д.А., Кенес У.Т.

Научная интерпретация результатов – Карабекова Р.А., Шварц Д.В., Байбусунова А.Ж.

Написание статьи - Байбусунова А.Ж., Нысанбай Г.Н.

Заявляем, что данный материал ранее не публиковался и не находится на рассмотрении в других издательствах.

Финансирование: Отсутствует.

СПИСОК ЛИТЕРАТУРЫ

1 Zheng Y., Zheng Z., Zhang K., Zhu P. Osteonecrosis in systemic lupus erythematosus: Systematic insight from the epidemiology, pathogenesis, diagnosis and management // Autoimmun Rev. – 2022. - № 21(2). – С. 102992.

2 Chang C., Greenspan A., Gershwin M.E. The pathogenesis, diagnosis and clinical manifestations of steroid-induced osteonecrosis // J Autoimmun. – 2020. - № 110. – С. 102460.

3 Pape D., Seil R., Fritsch E., Rupp S., Kohn D. Prevalence of spontaneous osteonecrosis of the medial femoral condyle in elderly patients // Knee Surg Sports Traumatol Arthrosc. – 2002. – № 10 (04). – С. 233-240.

ISSN 2524-0684 e-ISSN 2524-0692

4 al-Rowaih A., Björkengren A., Egund N., Lindstrand A., Wingstrand H., Thorngren K.G. Size of osteonecrosis of the knee // Clin Orthop Relat Res. – 1993. – № 287. – С. 68-75.
5 Mont M.A., Marker D.R., Zywiel M.G., Carrino J.A. Osteonecrosis of the knee and related conditions // J Am Acad Orthop Surg. – 2011. – № 19 (08). – С. 482-494.
6 Karim A.R., Cherian J.J., Jauregui J.J., Pierce T., Mont M.A. Osteonecrosis of the knee: review // Ann Transl Med. – 2015. – № 3 (1). – С. 6-12.
7 Akamatsu Y., Mitsugi N., Hayashi T., et al. Low bone mineral density is associated with the onset of spontaneous osteonecrosis of the knee // Acta Orthop. – 2012. – № 83. – С. 249-255.
8 Hussain Z.B., Chahla J., Mandelbaum B.R., et al. The Role of Meniscal Tears in Spontaneous Osteonecrosis of the Knee: A Systematic Review of Suspected Etiology and a Call to Revisit Nomenclature // The American Journal of Sports Medicine. – 2017.
9 Yamamoto T., Bullough P.G. Spontaneous osteonecrosis of the knee: the result of subchondral insufficiency fracture // J Bone Joint Surg Am. – 2000. – № 82. – С. 858-866.
10 Gorbachova T., Melenevsky Y., Cohen M., Cerniglia B.W. Osteochondral lesions of the knee: differentiating the most common entities at MRI // Radiographics. – 2018. – № 38 (5). – С. 1478–1495.
11 Reddy A.S., Frederick R.W. Evaluation of the intraosseous and extraosseous blood supply to the distal femoral condyles // Am J Sports Med. – 1998. – № 26. – С. 415-419.
12 Kennedy M.I., Strauss M., LaPrade R.F. Injury of the Meniscus Root // Clin Sports Med. – 2020. – № 39 (1). – С. 57-68.
13 Papalia R., Papalia G., Russo F., et al. Meniscal extrusion as booster of osteoarthritis // J Biol Regul Homeost Agents. – 2017. – № 27. – С. 33-44.
14 Mont M.A., Marker D.R., Zywiel M.G., et al. Osteonecrosis of the knee and related conditions // J Am Acad Orthop Surg. – 2011. – № 19. – С. 482-494.
15 Houpt J.B., Pritzker K.P., Alpert B., et al. Natural history of spontaneous osteonecrosis of the knee (SONK): a review // Semin Arthritis Rheum. – 1983. – № 13. – С. 212-227.
16 Fotiadou A., Karantanas A. Acute nontraumatic adult knee pain: the role of MR imaging // Radiol Med. – 2009. – № 114. – С. 437-447.
17 Mont M.A., Hungerford D.S. Non-traumatic avascular necrosis of the femoral head // J Bone Joint Surg Am. –1995. – № 77 (3). – С. 459–474.
18 Aglietti P., Insall J.N., Buzzi R., et al. Idiopathic osteonecrosis of the knee. Aetiology, prognosis and treatment // J Bone Joint Surg Br. – 1983. – № 65. – С. 588-597.
19 Lecouvet F.E., van de Berg B.C., Maldague B.E., et al. Early irreversible osteonecrosis versus transient lesions of the femoral condyles: prognostic value of subchondral bone and marrow changes on MR imaging // AJR Am J Roentgenol. –1998. – № 170. – С. 7177.
20 Mont M.A., Ulrich S.D., Seyler T.M., et al. Bone scanning of limited value for diagnosis of symptomatic oligofocal and multifocal osteonecrosis // J Rheumatol. – 2008. – № 35. – С. 1629-1634.

ISSN 2524-0684 e-ISSN 2524-0692

21 Pivec R., Johnson A.J., Harwin S.F., et al. Differentiation, diagnosis, and treatment of osteoarthritis, osteonecrosis, and rapidly progressive osteoarthritis // Orthopedics. – 2013. – № 36. – С. 118-125.
22 Lecouvet F.E., Malghem J., Maldague B.E., Vande Berg B.C. MR imaging of epiphyseal lesions of the knee: current concepts, challenges, and controversies // Radiol Clin North Am. – 2005. – № 43(4). – С. 655-viii.
23 Woehnl A., Naziri Q., Costa C., et al. Osteonecrosis of the knee // Orthopaedic Knowledge Online Journal. – 2012. – № 10.
24 Lieberman J., Varthi A., Polkowski G. Osteonecrosis of the knee - which joint preservation procedures work? // J Arthroplasty. – 2014. - № 9(1). – С. 52-56.
25 Osmani F., Thakkar S., Vigdorchik J. The Utility of Conservative Treatment Modalities in the Management of Osteonecrosis // Bull Hosp Jt Dis. – 2017. - № 75(3). – С. 186-192.
26 Yates P.J., Calder J.D., Stranks G.J., et al. Early MRI diagnosis and non-surgical management of spontaneous osteonecrosis of the knee // Knee. – 2007. – № 14. – С. 112-116.
27 Nishii T., Sugano N., Miki H., et al. Does alendronate prevent collapse in osteonecrosis of the femoral head? // Clin Orthop Relat Res. – 2006. – № 443. – С. 273-279.
28 Jureus J., Lindstrand A., Geijer M., et al. Treatment of spontaneous osteonecrosis of the knee (SPONK) by a bisphosphonate // Acta Orthop. – 2012. – № 83. – С. 511-514.
29 Meier C., Kraenzlin C., Friederich N.F., et al. Effect of ibandronate on spontaneous osteonecrosis of the knee: a randomized, double-blind, placebo-controlled trial // Osteoporos Int. – 2014. – № 25. – С. 359-66.
30 Gao Y., Liu X., Gu Y., et al. The Effect of Bisphosphonates on Fracture Healing Time and Changes in Bone Mass Density: A Meta-Analysis // Front Endocrinol (Lausanne). – 2021. – № 12. – С. 688269.
31 Atoun E., Mor A., Segal G., et al. A non-invasive, home-based biomechanical therapy for patients with spontaneous osteonecrosis of the knee // J Orthop Surg Res. – 2016. – № 11 (1). – С. 139.
32 Duany N., Zywiel M., McGrath M., et al. Joint-preserving surgical treatment of spontaneous osteonecrosis of the knee // Arch Orthop Trauma Surg. – 2010. – № 130. – С. 1116.
33 Akgun I., Kesmezacar H., Ogut T., et al. Arthroscopic microfracture treatment for osteonecrosis of the knee // Arthroscopy. – 2005. – № 21. – С. 834-843.
34 Forst J., Forst R., Heller K.D., et al. Spontaneous osteonecrosis of the femoral condyle: causal treatment by early core decompression // Arch Orthop Trauma Surg. – 1998. – № 117. – С. 18-22.
35 Liu J.N., Shields T.G., Gowd A.K., Amin N.H. Surgical Treatment of Insufficiency Fractures of the Knee // Arthrosc Tech. – 2019. – № 8 (11). – С. 1327-1332.
36 Woehnl A., Naziri Q., Costa C., et al. Osteonecrosis of the knee // Orthopaedic Knowledge Online Journal. – 2012. – № 10.

ISSN 2524-0684 e-ISSN 2524-0692

37 Chen Y., Ang M., Yang C., Chang C. Proximal fibular osteotomy relieves pain in spontaneous osteonecrosis of the knee: A retrospective study // Medicine. – 2022. – № 101 (30).

38 Heyse T.J., Khefacha A., Fuchs-Winkelmann S., et al. UKA after spontaneous osteonecrosis of the knee: a retrospective analysis // Arch Orthop Trauma Surg. – 2011. – № 131. – С. 613-617.

Сведения об авторах:

@Шварц Дмитрий Валерьевич - https://orcid.org/0000-0001-9460-4881, ассистент кафедры травматологии и ортопедии, Медицинский университет Астана, Республика Казахстан; shwartz_dima81@mail.ru;

Байбусунова Аида Жуматовна – https://orcid.org/0000-0002-4460-0476, студент 4 курса факультета «Общая медицина», Медицинский университет Астана, Республика Казахстан; baibusunova@icloud.com;

Чекаев Ринат Ахметризович - https://orcid.org/0009-0003-9608-0382, магистр медицинских наук, ассистент кафедры хирургических болезней с курсами кардиоторакальной хирургии и ЧЛХ, Медицинский университет Астана, Республика Казахстан; rinatchekaev73@gmail.com;

Оразбаев Дидар Амантаевич - https://orcid.org/0000-0001-7726-239X, ассистент кафедры хирургических болезней с курсами кардиоторакальной хирургии и ЧЛХ,

Медицинский университет Астана, Республика Казахстан; dr.didarorazbaev@gmail.com;

Нысанбай Гаухар Нурлановна – https://orcid.org/ 0000-0002-3364-4086, студент 4 курса факультета «Общая медицина», Медицинский университет Астана, Республика Казахстан; n.n.gauhar@gmail.com;

Кенес Улнур Толегенкызы – https://orcid.org/0000-0002-5996-0482, студент 4 курса факультета «Общая медицина», Медицинский университет Астана, Республика Казахстан; 62371unika@mail.ru;

Карабекова Роза Агабековна – https://orcid.org/ 0009-0002-9423-7414, кандидат медицинских наук, ассоциированный профессор кафедры травматологии и ортопедии, Медицинский университет Астана, Республика Казахстан; rozaastkarabekova@gmail.com.

Авторлар туралы ақпарат

@Шварц Дмитрий Валерьевич - https://orcid.org/0000-0001-9460-4881, травматология және ортопедия кафедрасының ассистенті, Астана медицина университеті, Қазақстан Республикасыж shwartz_dima81@mail.ru;

Байбусунова Аида Жұматқызы – https://orcid.org/0000-0002-4460-0476, жалпы медицина факультетінің 4 курс студенті, Астана медицина университеті, Қазақстан Республикасы; baibusunova@icloud.com;

Чекаев Ринат Ахметризович - https://orcid.org/0009-0003-9608-0382, медицина ғылымдарының магистрі, Астана медициналық университетінің кардиоторакальды

ISSN 2524-0684 e-ISSN 2524-0692

хирургия және жақ-бет хирургиясы курстары бар хирургиялық аурулар кафедрасының ассистенті, Қазақстан Республикасы; rinatchekaev73@gmail.com;

Оразбаев Дидар Амантайұлы - https://orcid.org/0000-0001-7726-239X, Астана медициналық университетінің кардиоторакальды хирургия және жақ-бет хирургиясы курстары бар хирургиялық аурулар кафедрасының ассистенті, Қазақстан Республикасы; dr.didarorazbaev@gmail.com;

Нысанбай Гаухар Нұрланқызы – https://orcid.org/0000-0002-3364-4086, жалпы медицина факультетінің 4 курс студенті, Астана медицина университеті, Қазақстан Республикасы; n.n.gauhar@gmail.com;

Кеңес Ұлнұр Төлегенқызы – https://orcid.org/0000-0002-5996-0482, жалпы медицина факультетінің 4 курс студенті, Астана медицина университеті, Қазақстан Республикасы; 62371unika@mail.ru;

Қарабекова Роза Ағабекқызы – https://orcid.org/0000-0002-5996-0482, медицина ғылымдарының кандидаты, травматология және ортопедия кафедрасының доценті, Астана медицина университеті, Қазақстан Республикасы; rozaastkarabekova@gmail.com.

Author information

@Schwartz Dmitry Valerievich - https://orcid.org/0000-0001-9460-4881, Assistant of the Department of Traumatology and Orthopedics, Astana Medical University, Republic of Kazakhstan; shwartz_dima81@mail.ru;

Baibusunova Aida Zhumatovna – https://orcid.org/0000-0002-4460-0476, 4th year student of the Faculty of General Medicine, Astana Medical University, Republic of Kazakhstan; baibusunova@icloud.com;

Chekaev Rinat Akhmetrizovich - https://orcid.org/0009-0003-9608-0382, Master of Medical Sciences, Assistant of the Department of Surgical Diseases with courses of Cardiothoracic Surgery and Oral Surgery, Astana Medical University, Republic of Kazakhstan; rinatchekaev73@gmail.com;

Orazbaev Didar Amantaevich - https://orcid.org/0000-0001-7726-239X, Assistant of the Department of Surgical Diseases with courses of Cardiothoracic surgery and Oral Surgery, Astana Medical University, Republic of Kazakhstan; dr.didarorazbaev@gmail.com;

Nysanbay Gauhar Nurlanovna – https://orcid.org / 0000-0002-3364-4086, 4th year student of the Faculty of General Medicine, Astana Medical University, Republic of Kazakhstan; n.n.gauhar@gmail.com;

Kenes Ulnur Tolegenkyzy – https://orcid.org / 0000-0002-5996-0482, 4th year student of the Faculty of General Medicine, Astana Medical University, Republic of Kazakhstan; 62371unika@mail.ru;

Karabekova Rosa Agabekovna – https://orcid.org/0009-0002-9423-7414, Candidate of Medical Sciences, Associate Professor of the Department of Traumatology and Orthopedics, Astana Medical University, Republic of Kazakhstan; rozaastkarabekova@gmail.com.

ISSN 2524-0684 e-ISSN 2524-0692

СПОНТАНДЫ ТІЗЕ ОСТЕОНЕКРОЗДЫҢ ДИАГНОСТИКАЛАУ МЕН ЕМДЕУДІҢ ЗАМАНАУИ КӨЗҚАРАСТАРЫ

Д.В.ШВАРЦ, А.Ж. БАЙБУСУНОВА, Р.А. ЧЕКАЕВ, Д.А. ОРАЗБАЕВ, Г.Н. НЫСАНБАЙ, У.Т. КЕНЕС, Р.А. КАРАБЕКОВА

Астана медицина университеті, Астана, Қазақстан Республикасы;

Түйіндеме

Спонтанды тізе остеонекрозы дифференциалды диагностика мен диагноздың күрделілігіне байланысты емдеу стратегиясын диагностикалау және таңдау, сондай-ақ пациенттерде оңтайлы функционалдық нәтижені қамтамасыз ету үшін әлі де қиын міндет болып табылады. Рентген және МРТ диагностикасының аспектілері жақында кеңінен зерттеліп, осы аурудың этиологиясына күмән келтірді.

Бұл жұмыстың мақсаты спонтанды тізе остеонекрозы диагностикасы мен консервативті және жедел емдеу мәселелеріне арналған басылымды талдау болып табылады.

Іздеу PubMed, the Cochrane Library, eLIBRARY, Clinical Trials, Cyberleninka ғылыми дерекқорларында "спонтанды тізе остеонекрозы", " СТО", "остеонекроз", "жіліншік және сан сүйектері остеонекрозы", "остеонекроздың МРТ диагностикасы", "остеопоретикалық сынықтар", "субхондральды жеткіліксіздік", "тізе буынының жалпы артропластикасы", "тізе буынының бір компонентті артропластикасы".

Зерттеулер көрсеткендей, соңғы жылдары хирургиялық емдеу мен спонтанды тізе остеонекрозы диагностикасында айтарлықтай жетістіктер болды. Дегенмен, стероидты емес қабынуға қарсы препараттар әлі де таңдаулы препараттар болып табылады, өйткені бисфосфонаттар жеткілікті тиімділікті көрсетпеді.

Осы кезеңде емдеудің және диагностиканың қолданыстағы консервативті әдістерін жетілдіру бойынша әзірлемелер үздіксіз жүргізілуде. Жаңа МРТ және рентгенологиялық белгілердің пайда болуымен және аурудың этиологиясының нақтылануымен тәжірибешілер тізе буынының қайталама остеоартритінің себебі ретінде спонтанды тізе остеонекрозы даму мүмкіндігін көбірек біледі. Сонымен қатар, буын биомеханикасына әсер ететін хирургиялық араласудың жаңа әдістерінің пайда болуы хирургтың да, реабилитологтың да позициясынан әр клиникалық жағдайға кешенді көзқарасты қажет етеді.

Түйін сөздер: тізе буынының өздігінен остеонекрозы, остеонекроз, субхондральды жеткіліксіздік.

MODERN ASPECTS OF DIAGNOSTICS AND TREATMENT OF SPONTANEOUS OSTEONECROSIS OF THE KNEE

D.V. SHWARTZ, A.Z. BAIBUSUNOVA, R.A. CHEKAEV, D.A. ORAZBAEV, G.N. NYSANBAY, U.T. KENES, R.A. KARABEKOVA

Astana Medical University, Astana, the Republic of Kazakhstan;

Abstract

ISSN 2524-0684 e-ISSN 2524-0692

Spontaneous osteonecrosis of the knee joint (SONC) is still a difficult task to diagnose and choose a treatment strategy, as well as to ensure optimal functional outcome in patients, due to the complexity of differential diagnosis and diagnosis. Aspects of X-ray and MRI diagnostics have recently been widely studied, calling into question the etiology of this disease.

The purpose of this work is to analyze publications devoted to the issues of diagnosis and conservative and surgical treatment of SONC.

The search was carried out in the scientific databases PubMed, The Cochrane Library, eLibrary, Clinical Trials, CyberLeninka by keywords: "spontaneous osteonecrosis of the knee", "SONC", "osteonecrosis", "osteonecrosis of the condyles of the tibia and femur", "MRI diagnosis of osteonecrosis", "osteoporetic fractures", "subchondral insufficiency", "total knee arthroplasty", "single-component knee arthroplasty".

Studies show that in recent years significant advances have been made in surgical treatment and diagnostic methods of SONC. However, nonsteroidal antiinflammatory drugs are still the drugs of choice, since bisphosphonates have not shown sufficient effectiveness.

At this stage, developments are continuously underway to improve existing conservative methods of treatment and diagnosis. With the advent of new MRI and radiological signs and clarification of the etiology of the disease, more and more practitioners are aware of the possibility of developing SONC as a cause of secondary osteoarthritis of the knee joint. In addition, the emergence of new methods of surgical intervention, which significantly affect the biomechanics of the joint, require a comprehensive approach to each clinical case, both from the perspective of a surgeon and a rehabilitologist.

Key words: spontaneous osteonecrosis of the knee joint, osteonecrosis, subchondral insufficiency.